

Luis Cortés¹, Juan Córdoba²

¹Unidad de Gastroenterología y Hepatología, Hospital San Jorge. Huesca

²Servei de Medicina Interna-Hepatologia, Hospital Vall d'Hebron, Universitat Autònoma de Barcelona y Centro de Investigación Biomédica en Red de Enfermedades Hepáticas y Digestivas (CIBEREHD)

Introducción

La encefalopatía hepática (EH) es un síndrome neuropsiquiátrico potencialmente reversible que afecta primordialmente a pacientes con hepatopatía crónica avanzada y/o a pacientes que presentan *shunts* o colaterales portosistémicas significativas. El diagnóstico puede realizarse una vez excluida cualquier otra patología neurológica potencial que justificara dicha encefalopatía¹. Esta entidad se va a caracterizar por una serie de manifestaciones clínicas derivadas tanto del déficit de atención como del deterioro cognitivo, que puede manifestarse en diferentes grados de intensidad, pudiendo también producirse una alteración en la personalidad e intelecto de la persona afectada². Todas estas manifestaciones van a ser consecuencia de los efectos neurotóxicos de sustancias nocivas que se acumulan en el torrente circulatorio debido a la presencia de *shunts* o colaterales portosistémicos, o lo que es más frecuente, de la pérdida de la función metabólica hepática secundaria a una importante reducción del parénquima hepático, ya sea aguda como en las hepatitis fulminantes, o crónica como sucede en la cirrosis hepática, entidad que a su vez suele asociarse con el desarrollo de circulación colateral que deriva sangre portal a la circulación sistémica.

Aunque la verdadera incidencia y prevalencia de EH es difícil de establecer por diferentes motivos (estudios escasos, diferentes etiologías y formas clínicas, etc.), la mayor parte de los pacientes con cirrosis van a desarrollar algún grado de EH a lo largo de su vida, de tal forma que el 30-45% de los pacientes cirróticos presentan un episodio de EH clínica, calculándose un riesgo anual de un 20%¹. En los pacientes portadores de TIPS (*transjugular intrahepatic portosystemic shunt*) dicho porcentaje puede variar entre el 10% y el 50%⁴. Finalmente la presencia de encefalopatía hepática mínima (EHM), un subtipo de EH como veremos más adelante, puede afectar entre el 20% y el 80% de los pacientes con hepatopatía crónica avanzada.

OBJETIVOS DE ESTE CAPÍTULO

- » Identificar las manifestaciones clínicas de la encefalopatía hepática así como sus principales desencadenantes del episodio de encefalopatía hepática.
- » Diseñar una estrategia diagnóstica racional de esta complicación de la cirrosis hepática así como un diagnóstico diferencial apropiado.
- » Conocer las medidas terapéuticas actuales de la encefalopatía hepática.

REFERENCIAS CLAVE

1. Ferenci P, Lockwood A, Mullen K, Tarter R, Weissenborn K, Blei AT. Hepatic encephalopathy—definition, nomenclature, diagnosis, and quantification: final report of the working party at the 11th World Congresses of Gastroenterology, Vienna, 1998. *Hepatology* 2002;35(3):716–21.
2. Bajaj JS. Review article: the modern management of hepatic encephalopathy. *Aliment Pharmacol Ther* 2010; 31:537–547.
3. Córdoba J. New assessment of hepatic encephalopathy. *J Hepato* 2011;54(5): 1030–40.

La aparición de EH comporta un deterioro de la calidad de vida relacionada con la salud y un peor pronóstico en la evolución de la enfermedad^{5,6} produciendo una gran repercusión tanto a nivel de la vida familiar del paciente, como en la sociedad. Asimismo, formas aparentemente menores de EH (EHM) se asocian a un mayor riesgo de accidentes (traumatismos y caídas, afectación de la capacidad de conducir), con la consiguiente dificultad para compatibilizar la vida laboral y social del paciente.

Todas estas circunstancias van a implicar un elevado consumo de recursos sanitarios destinados al tratamiento y prevención de la EH.

Nomenclatura

La heterogeneidad y variabilidad de la etiología y de las diferentes formas clínicas que puede adoptar la EH motivaron el desarrollo de una nomenclatura estandarizada para optimizar el diagnóstico y el tratamiento de estos pacientes. Esta estandarización contribuye a un mejor conocimiento de los mecanismos fisiopatológicos y abre las puertas a la posibilidad de realizar ensayos clínicos para evaluar nuevos fármacos a incorporar al arsenal terapéutico. Dicha estandarización fue realizada por un grupo de trabajo en 1998¹ y permite definir tres tipos de EH de acuerdo con el origen de la hepatopatía, la duración del cuadro y el tipo de manifestaciones neurológicas asociadas (tabla 1).

La EH tipo A se produce como consecuencia de una insuficiencia hepática aguda en el seno de una hepatitis fulminante. Está asociada con una alta tasa de mortalidad debido al desarrollo de herniación cerebral e hipoxia secundarias a un aumento de la presión intracraneal motivada por el edema cerebral. Las causas más frecuentes de este tipo de EH suelen ser las hepatitis virales y las tóxicas-medicamentosas, especialmente por paracetamol en la población anglosajona. Un segundo tipo de EH, denominada EH tipo B, se asocia a la existencia de *bypass* portosistémicos sin evidencia alguna de enfermedad hepática. El mecanismo por el cual se desarrolla dicha EH se debe al paso de neurotoxi-

nas desde la circulación portal a la sistémica debido a la existencias de derivaciones circulatorias (artificiales, congénitas o espontáneas) que evitan el paso intermedio del hígado. La EH tipo C es el tipo de EH más común y se asocia a la presencia de una cirrosis hepática que puede acompañarse o no de *shunts* o colaterales portosistémicos⁸.

Por otro lado, la EH tipo B y tipo C puede subdividirse en tres categorías en función del modo de presentación, diferenciando entre forma episódica, persistente y mínima (figura 1). Los pacientes que desarrollan una EH episódica se caracterizan porque las alteraciones clínicas y cognitivas no se mantienen a lo largo del tiempo, de tal forma que el estado mental basal se recupera una vez resuelto el episodio de EH. Esta es la forma más frecuente de EH y suele estar relacionada con la existencia de factores precipitantes o favorecedores en cuyo caso hablaremos de EH episódica precipitada, reservando el término de EH episódica espontánea para los casos en los que no se identifican estos factores. El término de EH recurrente se reserva para aquellos pacientes que presentan dos episodios de EH episódica en un año, independientemente de que existan o no factores desencadenantes¹. Cuando las alteraciones neuropsiquiátricas de la EH no remiten completamente fluctuando entre diferentes niveles de conciencia, se considera que el enfermo padece una EH persistente leve o grave según la graduación de la escala de West-Haven y el grado de dependencia que origina. Aunque no existe un consenso respecto al número de días necesarios parece razonable esperar un tiempo de 28 días⁸ para establecer la existencia de una EH persistente. En el caso

TABLA 1. Nomenclatura estandarizada de la encefalopatía hepática. Adaptado de Ferenci *et al*¹

Tipo	Descripción	Categoría	Subcategoría
Tipo A	EH asociada a insuficiencia hepática aguda	—	—
Tipo B	EH asociada a <i>bypass</i> portosistémicos sin enfermedad hepática subyacente	Episódica	Episódica
			Episódica
Tipo C	EH asociada con cirrosis e hipertensión portal o colaterales portosistémicos	Persistente	Leve Grave Dependiente del tratamiento
		Mínima	—

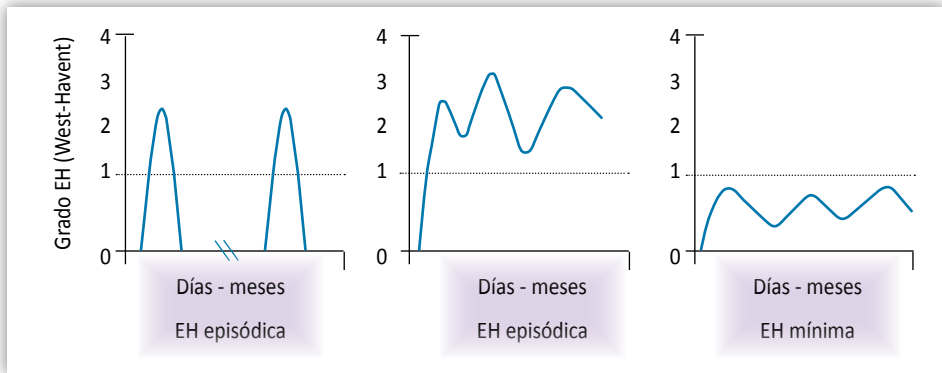


Figura 1. Tipos de EH según nivel de detección clínica (mostrado en líneas discontinuas en las figuras). Adaptado de Bajaj JS⁹.

de que dichos episodios de EH persistente dependan de la suspensión del tratamiento hablaremos de EH dependiente del tratamiento.

La encefalopatía hepática mínima (EHM) es una categorización de la EH tipo B o C (pacientes con *shunts* colaterales portosistémicos o cirrosis) que se caracteriza por la existencia de un deterioro cognitivo leve en pacientes que presentan un nivel de conciencia normal, por lo que son difícilmente identificables ya que la exploración física y la historia clínica no revelan alteraciones. Para su diagnóstico se precisa de la realización de test neuropsicométricos o neurofisiológicos apropiados, así como de la exclusión de otras enfermedades que pudieran ocasionar dicho trastorno cognitivo¹⁰. Se estima que la prevalencia de la EHM es especialmente elevada entre los pacientes con hepatopatía avanzada (Child-Pugh B-C), pudiendo oscilar entre el 22% y 74% en función de los test y los puntos de corte utilizados^{10,11}. La presencia de una EHM conlleva una importante afectación en diferentes esferas de la vida cotidiana incluyendo un déficit de atención y un deterioro de habilidades psicomotoras tales como la capacidad para conducir vehículos⁷. Finalmente es necesario destacar que los pacientes con EHM desarrollan más frecuentemente episodios de EH respecto a aquellos pacientes que no presentan este trastorno¹².

Patogenia

Se han descrito múltiples etiologías y mecanismos fisiopatológicos involucrados en el desarrollo de EH estableciéndose diversas hipótesis que comparten el origen metabólico de esta entidad y la ausencia

de lesiones neuronales. Una descripción exhaustiva de la multitud teorías existentes y de su complejidad escapa al ámbito editorial de esta obra. La figura 2 muestra una propuesta de interrelación entre los diferentes mecanismos patogénicos implicados.

Entre las diferentes hipótesis formuladas, la más aceptada es aquella que implica al amoníaco (NH_3) como piedra angular en el desarrollo de este trastorno. El NH_3 proviene, en su mayor parte, del metabolismo bacteriano de las proteínas y de la glutamina contenidas en el tracto digestivo inferior y en menor proporción del metabolismo del riñón y músculo esquelético. En condiciones normales el NH_3 circulante es conducido al hígado donde se transforma en urea excretándose a través de la orina y las heces. En los pacientes con EH (bien sea por insuficiencia hepatocelular o por la presencia de *shunts*) el NH_3 circulante no es adecuadamente detoxificado, lo que conduce a un incremento de su concentración plasmática en la mayoría de los pacientes cirróticos. En presencia de un pH alcalino, el amoníaco en exceso atraviesa la barrera hematoencefálica provocando un conjunto de alteraciones estructurales y funcionales que explican la mayoría de las manifestaciones clínicas de la EH¹³.

El mecanismo por el cual se producen dichas alteraciones hay que buscarlo en el metabolismo cerebral del NH_3 , dependiente en su mayor parte de la enzima glutamino-sintetasa, enzima presente en los astrocitos encargada de sintetizar glutamina a partir de glutamato y amonio. El acúmulo de glutamina conduce a un desequilibrio osmótico que genera un edematización de los astrocitos¹⁴, desencadenando múltiples mecanismos que podrían estar

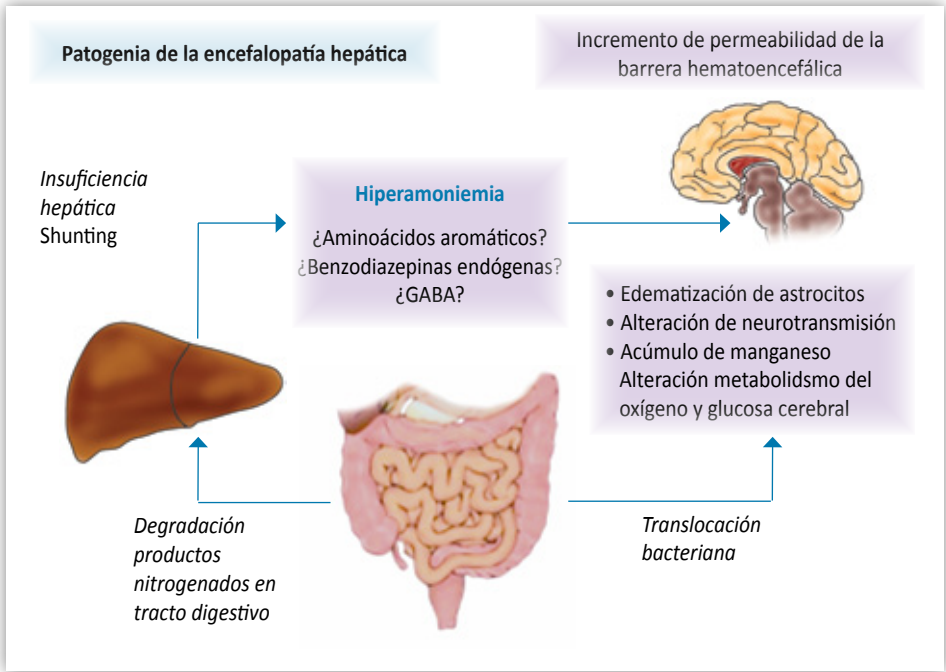


Figura 2. Patogénesis de la encefalopatía hepática.

implicados en la patogénesis de la EH (activación de reguladores extracelulares de protein-quinasas, fosforilación proteica, producción de neuroesteroides, etc.). Las alteraciones funcionales incluyen las anomalías en el metabolismo del oxígeno y glucosa en el cerebro, así como alteraciones en la perfusión sanguínea cerebral que reflejan una alteración de la actividad neuronal.

La hipótesis del GABA o de las benzodiazepinas endógenas sostiene que existe un aumento de neurotransmisores del sistema neuroinhibidor gabaérgico, ya sea por acción directa del ácido γ -aminobutírico (GABA) o bien por benzodiazepinas endógenas, ya que algunos estudios han detectado un incremento de receptores benzodiazepínicos tanto a nivel cerebral como periférico, demostrándose en animales de experimentación y en pacientes sometidos a una derivación portosistémica. Estos hallazgos podrían explicar la hipersensibilidad de los pacientes con hepatopatía avanzada frente al efecto sedante de las benzodiazepinas, así como la respuesta terapéutica favorable a los antagonistas de los receptores benzodiazepínicos como el flumazenilo que se observa en algunos pacientes con EH¹⁵.

Finalmente entre las diversas teorías existentes debe subrayarse la implicación de la microbiota intestinal, no solo como generadora de NH_3 tal como se ha mencionado, sino como responsable de una respuesta inflamatoria sistémica favorecida por la translocación bacteriana propiciada por el aumento de la permeabilidad intestinal de los cirróticos¹³.

Manifestaciones clínicas y factores precipitantes de la EH

Las manifestaciones clínicas de la EH se caracterizan por ser muy heterogéneas y oscilantes, pudiendo abarcar desde cambios poco aparentes, como la alteración del ritmo del sueño o déficits de la atención, hasta situaciones de coma hepático. Por este motivo han surgido diversas escalas para la valoración clínica de los grados de EH, siendo los criterios de West-Haven los más ampliamente utilizados en la práctica clínica (tabla 2). No obstante debemos tener en cuenta que estos criterios dependen, en gran medida, de la subjetividad del clínico, especialmente en los grados más bajos de West-Haven (1 y 2), requiriendo por lo tanto una evaluación neuropsicológica más explícita. En los últimos años se han publicado otras escalas como CHES (Clini-

TABLA 2. Criterios de West-Haven para la EH

Grados	Nivel de conciencia	Hallazgos clínicos	Hallazgos neurológicos
0	Normal	Ninguno	Ninguno (valorar EHM)
1	Confusión leve	Cambio de humor, conducta inapropiada, déficit de atención, dificultad para elaborar ideas, irritabilidad, alteraciones del ciclo sueño/vigilia	Temblo o asterixis leve
2	Letargia	Desorientación temporal, gran dificultad para practicar tareas mentales, cambio marcado de la personalidad	Asterixis manifiesta, dificultad para hablar
3	Estupor	Imposibilidad de realizar tareas mentales, desorientación en tiempo y espacio, amnesia, habla ininteligible, agitación psicomotriz	Rigidez muscular y clonus, hiperreflexia
4	Coma	Coma	Postura descerebración

cal Hepatic Encephalopathy Staging Scale)¹⁶ o HESA (Hepatic Encephalopathy Scaling Algorithm)¹⁷ que intentan solventar la variabilidad interobservador. En el momento actual su empleo se restringe fundamentalmente al ámbito de ensayos clínicos.

Los pacientes con clínica manifiesta de EH van a presentar diferente sintomatología que podemos agrupar en tres clases: la alteración del nivel de conciencia, los síntomas neuropsiquiátricos y los signos neuromusculares.

- Las alteraciones del **nivel de conciencia** pueden progresar desde un estado de confusión leve hasta un estado de coma, habitualmente precedido de estados de letargia o estupor, siendo conveniente la utilización de la escala de CAM (Confusion Assessment Method) para su detección y la escala de coma de Glasgow para su evaluación y seguimiento.
- Los **síntomas neuropsiquiátricos** consisten en una afectación variable de la personalidad, la conciencia, el habla y la capacidad intelectual. Típicamente aparece una disminución de la capacidad de atención y una lentitud en la elaboración de procesos mentales simples, deficiencias que suelen acompañarse de desorientación progresiva con relación al tiempo y el espacio, así como un deterioro de las facultades intelectuales y cambios en el comportamiento y personalidad del paciente. La irritabilidad inicial puede dar paso a estados de bradipsiquia y apatía. En esta fase es frecuente observar una inversión

del ciclo sueño/vigilia. A medida que el cuadro progresa, el paciente sufre una desconexión de su entorno vital y tiene una dificultad de expresión que le impide mantener una conversación coherente. En fases más avanzadas el paciente puede presentar agitación psicomotriz y delirios.

- Estas manifestaciones clínicas pueden acompañarse de **signos neuromusculares** entre los cuales destaca la existencia de una hiperreflexia, la posible aparición del signo de Babinski en situaciones de coma y la presencia de asterixis o temblor aleteante (*flapping*) en los grados 2 y 3 de West-Haven. Este signo aparece al hacer que el paciente extienda los brazos con las manos en dorsiflexión, dando lugar a un aleteo característico de las palmas de las manos como consecuencia de una pérdida momentánea del tono muscular normal (figura 3). El signo puede también observarse en la lengua y en las extremidades inferiores. El registro electromiográfico muestra una estrecha correlación entre el aleteo y la interrupción absoluta del potencial eléctrico en los músculos. Aunque la asterixis es un signo muy frecuente en la EH, debemos tener en cuenta que pueden presentarlo pacientes con otros trastornos metabólicos, como en casos de insuficiencia respiratoria con hipercapnia, uremia o bien en pacientes que estuvieran bajo el efecto de sedantes. Asimismo no debemos confundirlo con el temblor asociado al abuso de alcohol o al síndrome de abstinencia alcohólica.

En fases más profundas de la EH detectamos flacidez e hiporreflexia, con ausencia de reacción al estímulo doloroso o bien la existencia de movimientos estereotipados. Habitualmente en la exploración neurológica no se descubre afectación sensitiva, focalidad neurológica ni rigidez de nuca, por lo que su presencia nos alertará de la posibilidad de otra posible etiología.

La aparición de síntomas parkinsonianos como distonías, síndrome rígido-acinético, temblores posturales o deterioro precoz de la postura y la marcha son poco habituales en la EH, al igual que la presencia de convulsiones. Por último hay que distinguir los síntomas de la EH de una entidad diferente denominada mielopatía hepática, caracterizada por la presencia de paraparesia espástica secundaria a una lesión desmielinizante de las vías corticoespinales medulares, y cuya patogenia guarda probable relación con la existencia de colaterales portosistémicos.

Factores precipitantes de la encefalopatía hepática

La mayor parte de los episodios agudos de EH van a estar relacionados con la presencia de algún factor precipitante más o menos evidente. La importancia de identificar dichos factores tiene una doble vertiente, por un lado los síntomas de la EH no mejorarán hasta resolver la causa que la ha provocado; por otro lado, la presencia de EH debe despertar siempre la sospecha de una complicación grave subyacente que permanece oculta o enmascarada por el deterioro de la conciencia y las limitaciones de comunicación con el paciente. Por todo ello la búsqueda de factores precipitantes se debe hacer de manera sistemática cuando exista un episodio de EH. El mecanismo por el cual los factores precipitantes desencadenan la EH puede basarse en un aumento de la respuesta inflamatoria sistémica, un aumento en la producción de NH_3 o una disminución del umbral del estado mental, si bien en muchas ocasiones pueden coexistir diversos mecanismos.

Existe una larga lista de factores precipitantes de encefalopatía (tabla 3) entre los que destacan tres de ellos al representar casi el 90% de los factores asociados con EH: la hemorragia gastrointestinal, la presencia de infecciones y el uso de diuréticos. Mientras que la existencia de una HDA suele ser evidente, los procesos infecciosos pueden pasar

TABLA 3. Factores precipitantes de encefalopatía hepática

Factores precipitantes establecidos.
• Hemorragia gastrointestinal.
• Infecciones.
• Uremia.
• Hipopotasemia.
• Hiponatremia.
• Deshidratación.
• Tratamiento diurético.
• Uso de psicofármacos.
• Uso de antihistamínicos.
• Estreñimiento.
• Exceso de ingesta de proteínas en la dieta.
• Insuficiencia hepática aguda (hepatitis alcohólica, tóxica o viral).
• Derivación portosistémica quirúrgica o espontánea.
Factores posiblemente implicados.
• Déficit de zinc.
• Hipernatremia.
• β -Bloqueantes.
• Anemia.
• Metionina oral.

inadvertidos, especialmente en pacientes con hepatopatías muy evolucionadas que no desarrollan fiebre y pueden mostrar una leucocitosis discreta que encubre la gravedad del proceso séptico. La peritonitis bacteriana espontánea y las sepsis son las infecciones más frecuentemente implicadas en los episodios de EH aguda episódica, mientras que la infección urinaria es el factor precipitante más frecuentemente implicado en los episodios de agudización que sufren los pacientes con EH crónica¹⁸. Por dicho motivo, y ante la presencia de un episodio de EH sin un claro factor precipitante, deben extremarse las medidas para descartar un proceso de naturaleza infecciosa, incluyendo una exploración y anamnesis detallada, así como la realización de una radiografía de tórax, un sedimento urinario, urocultivos y hemocultivos seriados.

En otras ocasiones, la EH es precipitada o se agrava por una deshidratación ocasionada por el uso inadecuado de diuréticos, un déficit en la ingesta de agua o por una excesiva pérdida de líquidos, ya sea por una dosis excesiva de lactulosa, por la presen-

cia de vómitos o por la existencia de un síndrome diarreico. Con frecuencia, la deshidratación se infravalora debido a que el paciente puede presentar una descompensación edematoacítica y/o cursar con niveles plasmáticos de sodio aparentemente “normales”, al partir de una situación de hiponatremia dilucional que oculta la existencia de una depleción del volumen intravascular.

Otros factores precipitantes relativamente frecuentes son las transgresiones dietéticas ocasionadas por dietas con elevado contenido proteico o el estreñimiento, situaciones que pueden contribuir a incrementar la producción intestinal de amonio. La hipopotasemia y la alcalosis metabólica son otros factores potencialmente desencadenantes de EH. Aparecen con frecuencia en pacientes alcohólicos, probablemente en relación con pérdidas ocasionadas por vómitos, o bien por el uso aislado de diuréticos de asa sin asociación con espirolactona. El déficit del pool de potasio favorece la salida del mismo de las células compensándose con la entrada de iones de hidrógeno, que acidifican el espacio intracelular, favoreciendo el atrapamiento intracelular del NH_3 , además de aumentar la permeabilidad de la barrera hematoencefálica para facilitar el paso de NH_3 al cerebro y producir un incremento de la producción renal de amoniaco.

El uso de ansiolíticos o hipnóticos es una de las circunstancias que debemos considerar ante todo cuadro de EH sin causa aparente. La utilización de estos fármacos en pacientes cirróticos es frecuente debido a los trastornos de sueño que padecen un alto porcentaje de estos pacientes. El incremento de receptores benzodiazepínicos cerebrales hace a estos pacientes más susceptibles al desarrollo de encefalopatía. En ocasiones, los episodios de EH se asocian al uso de antihistamínicos indicados para aliviar el prurito y que tienen capacidad sedante.

Finalmente la derivación portosistémica, sea quirúrgica o tras la implantación de un TIPS, constituye un factor favorecedor del desarrollo de EH. Diversos estudios recientes coinciden en señalar que la edad, el antecedente de EH y una puntuación elevada en el Child o MELD son factores predictivos independientes del desarrollo de EH tras la implantación de un TIPS¹⁹.

Diagnóstico

El diagnóstico de EH en un paciente cirrótico con alteraciones evidentes del estado de conciencia (West Haven 3-4) y en presencia de un factor precipitante no suele requerir de otras investigaciones adicionales. El juicio clínico va a ser la principal herramienta diagnóstica tras una cuidada anamnesis del paciente y acompañantes, siendo éstos en muchas ocasiones los que proporcionan información acerca de los posibles factores precipitantes y de la evolución del paciente en los días previos. Asimismo es importante una detallada exploración física y neurológica. Antes de atribuir el estado de encefalopatía a un origen hepático deben tenerse en cuenta las siguientes consideraciones:

- 】 Las manifestaciones clínicas de la EH no son específicas y pueden observarse en el curso de otras patologías/trastornos metabólicos que requerirán un abordaje diagnóstico y terapéutico específico (tabla 4).
- 】 El diagnóstico de EH debe realizarse después de la exclusión razonable de otras causas potenciales, especialmente alteraciones electrolíticas, sepsis y patología intracraneal⁹. Así pues, ante un paciente con cirrosis hepática en estado de coma se recomienda la realización de una analítica completa, pruebas de imagen del SNC, análisis de tóxicos y búsqueda exhaustiva de un posible foco séptico²⁰. Todo ello permite excluir algunas condiciones capaces de crear un estado confusional no relacionado con la EH, incluyendo hipoglucemia, hematoma subdural (ambos frecuentes en el enfermo alcohólico), hemorragia subaracnoidea y meningitis por gramnegativos.
- 】 La mayor parte de los pacientes con EH suelen tener una hepatopatía crónica avanzada y por lo tanto podremos observar signos de cirrosis hepática en la exploración física (eritema palmar, ictericia, arañas vasculares, ascitis, etc.) así como una serie de alteraciones analíticas asociadas a la disfunción hepática (trombopenia, coagulopatía, alteración de las pruebas de función hepática, etc.). Estas alteraciones no estarán presentes en aquellos casos en los que se produzca una EH asociada con un fallo hepático agudo o la presencia de cortocircuitos portosistémicos (EH tipo A y B).

TABLA 4. Otras causas de encefalopatía en pacientes con hepatopatía crónica avanzada (Adaptado de Mullen KD20).

Patología	Pruebas Diagnósticas
Metabólica	
Hipoxia, hipercapnia	Gasometría arterial
Hipo- e hiperglucemia	Analítica sanguínea
Hipo- e hipernatremia	Analítica sanguínea
Hipo- e hipertiroidismo	Determinación de TSH y T3-T4
Hipercalcemia	Analítica sanguínea
Patología Neurológica	
Traumatismo craneal	Pruebas de imagen SNC (TC, RM)
Accidente cerebrovascular	Pruebas de imagen SNC (TC, RM)
Hematoma intracraneal	Pruebas de imagen SNC (TC, RM)
Metástasis cerebrales	Pruebas de imagen SNC (TC, RM)
Convulsiones (periodo postictal)	Electroencefalograma
<i>Delirium tremens</i>	Cuadro clínico y antecedentes
Intoxicaciones	
Alcohol	Determinación alcohol en sangre
Sustancias depresoras del SNC	Tóxicos en sangre y orina
Infección	
Sepsis	Paracentesis, cultivos de sangre y orina, etc.
Meningitis	Análisis de líquido cefalorraquídeo
Absceso intracraneal	Pruebas imagen SNC
Encefalitis	Cuadro clínico, serologías, biopsia cerebral, pruebas de imagen SNC

En determinadas ocasiones, especialmente cuando el diagnóstico diferencial no ha quedado resuelto o ante la sospecha de EHM, puede ser necesaria la indicación de otras exploraciones complementarias.

Determinación de amonio (NH_3)

La determinación de los niveles de NH_3 es utilizada frecuentemente en la práctica clínica como una prueba diagnóstica de EH sin ninguna evidencia de su precisión diagnóstica y teniendo por lo tanto un uso controvertido, si bien se ha demostrado recientemente la correlación entre los niveles de NH_3 y la gravedad de la EH²¹. Debe tenerse en cuenta que la determinación de los niveles de NH_3 es compleja, debido a que existen múltiples factores externos que alteran su cuantificación (uso de torniquete, transporte de muestra en hielo, tiempo transcurrido entre la extracción y su análisis, utilización de sangre venosa o arterial, etc.) existiendo una gran tasa de falsos positivos y negativos que hacen que no sea una prueba diagnóstica fiable^{20,22}.

Por otro lado, los pacientes con cirrosis hepática presentan frecuentemente una hiperamonemia sin acompañarse de manifestaciones clínicas suges-

tivas de EH. Esto es debido a la existencia de una insuficiencia hepática y *shunts* portosistémicos, así como a la pérdida de la masa muscular que metaboliza el NH_3 . Por lo tanto, la presencia de un aumento de NH_3 no puede ser diagnóstica de EH a no ser que exista una clínica acompañante. Del mismo modo, la ausencia de una elevación de NH_3 en un paciente con cirrosis y encefalopatía no debería cambiar la orientación diagnóstica, ni retrasar el inicio del tratamiento²⁰ ya que existen casos de EH que no se acompañan de un aumento de NH_3 . Posiblemente la determinación de NH_3 pueda tener su indicación en aquellos pacientes sin evidencia de hepatopatía avanzada que presentan una alteración del estado mental.

Pruebas de imagen

La utilidad de la tomografía computarizada (TC) en el proceso diagnóstico de la EH se basa en la exclusión de otras patologías intracraneales mediante la realización de una TC cerebral, así como en la identificación de *shunts* portosistémicos, mediante la realización de una TC helicoidal del hígado, que pudieran justificar la presencia de una EH tipo B.

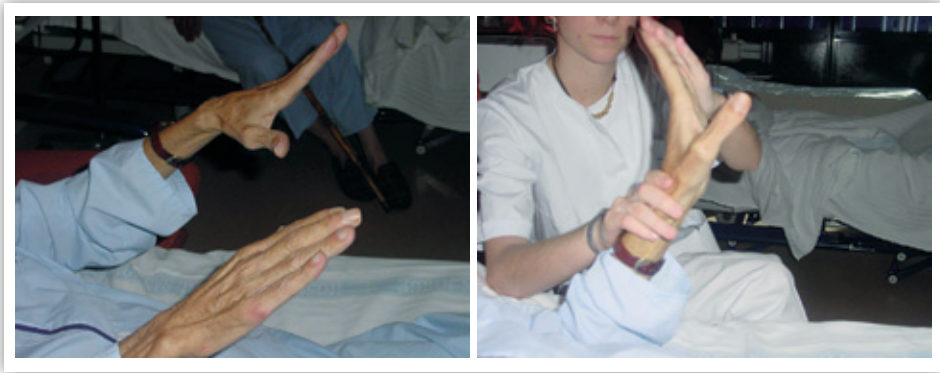

Figura 3. El *flapping* o asterix aparece como consecuencia de una pérdida momentánea del tono muscular. Podemos observarlo al hacer que el paciente extienda los brazos con las manos en ligera dorsiflexión.

La resonancia magnética (RM) cerebral se ha incorporado a la práctica clínica diaria de una forma creciente gracias a su utilidad en el diagnóstico de patologías neurológicas como los ictus o las encefalitis virales. Además de contribuir al diagnóstico diferencial de la EH para excluir otras causas, la RM puede detectar una serie de anomalías características en los pacientes cirróticos que desarrollan EH. Uno de estos hallazgos radiológicos consiste en la aparición de una señal hiperintensa en los ganglios de la base en la secuencia T1, especialmente en el globo pálido, que se relaciona con depósitos de manganeso debido a la presencia de *shunts* portosistémicos y que podrían justificar la existencia de signos parkinsonianos en la EH. Este signo puede aparecer también en relación con otras causas no relacionadas con hepatopatías. Por otro lado, la intensidad de la señal en la RM no guarda relación con el grado de EH y su ausencia en pacientes cirróticos con clínica neurológica permite sospechar que los síntomas no están causados por la EH²³. La presencia de edema cerebral y de atrofia cerebral (con predominio en el cerebelo y lóbulos frontales) son otros de los hallazgos presentes en la RM de los pacientes cirróticos, siendo la atrofia más frecuente en los de etiología alcohólica. Recientemente se ha comunicado la existencia de una disminución de sustancia blanca y gris, similar a la encontrada en pacientes con enfermedad de Alzheimer, y que es tanto más intensa en pacientes con un mayor grado de insuficiencia hepática o que han presentado episodios previos de EH²⁴.

La RM espectroscópica es una técnica que permite la detección de la concentración de metabolitos cerebrales, siendo característica de los pacientes con

EH la presencia de un incremento en las concentraciones de glutamato/glutamina, asociado con un descenso de la señal de mioinositol y de colina. Esta técnica puede ser de gran utilidad clínica en pacientes con disminución del grado de conciencia y sospecha de EH, ya que la presencia o ausencia de este patrón puede confirmar o no el origen hepático de la encefalopatía. Del mismo modo, en los pacientes con cirrosis que presenten deterioro cognitivo o manifestaciones neurológicas complejas en las que exista una duda diagnóstica, el patrón característico de la espectroscopia por RM permite atribuir dicha clínica o no a la presencia de una EH²³.

Test psicométricos y estudios neurofisiológicos

Los test psicométricos y los estudios neurofisiológicos son utilizados para detectar la presencia de EHM en pacientes cirróticos sin alteración del estado mental, especialmente en los casos en los que la existencia de una EHM puede tener importantes consecuencias, tal como sucede en las personas que realizan actividades con un riesgo elevado de sufrir un accidente o bien en aquellos pacientes que presentan síntomas cognitivos como la presencia de olvidos, problemas de concentración o de praxis motora.

Entre las pruebas neuropsicológicas más utilizadas destaca una batería de test psicométricos denominada PHES (*psychometric hepatic encephalopathy score*) que agrupa cinco test (figura 4). Estos test valoran fundamentalmente la habilidad motora fina, la atención y la rapidez del procesamiento de información. Los cinco test de que consta la batería

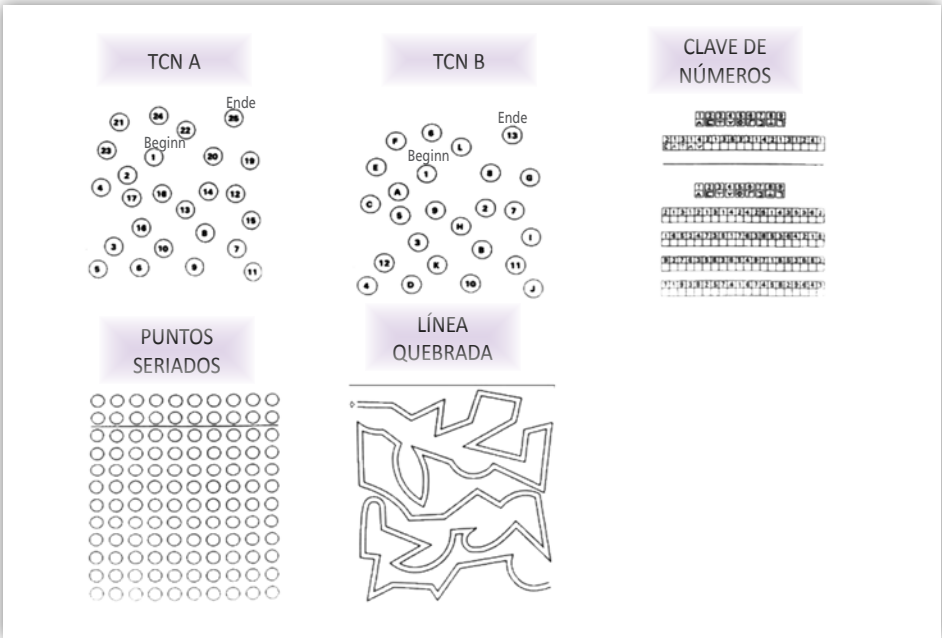


Figura 4. Batería de test psicométricos para el diagnóstico de la EHM (PHES): Test de conexión numérica A y B, test de clave de números, test de serie de puntos y test de línea quebrada.

del PHES han sido validados para el diagnóstico de la EHM en nuestro país²⁵ y las instrucciones para su cumplimentación y el cálculo de la puntuación PHES están disponibles en <http://www.redeh.org>. La ventaja de estos test radica en que son fáciles de realizar por personal entrenado, que no requieren mucho tiempo ni otros medios adicionales, salvo el papel de los test y el lápiz para realizarlos, y que tienen una gran sensibilidad, habiéndose propuesto como método diagnóstico para la EHM. Entre los inconvenientes, hay que señalar que el rendimiento se ve influido por la edad, el nivel de estudios y la existencia de una variación geográfica.

Además de las pruebas neuropsicológicas que sirven para establecer el defecto cognitivo se dispone de una serie de métodos computarizados como la frecuencia crítica de parpadeo (FCP) y el *inhibitory control test* (ICT). Ambos resultan de utilidad como sistemas de cribado, si bien se aconseja completar el estudio con otras pruebas neuropsicológicas para confirmar el diagnóstico antes de tomar decisiones clínicas, ya que únicamente proporcionan una información incompleta de la función cognitiva²³. El ICT es un test que se realiza para detectar déficits de atención al presentar una secuencia de letras en la pantalla de un ordenador. La FCP consiste en co-

locar en el campo visual del paciente una luz que parpadea a una elevada frecuencia de manera que el enfermo ve un foco de luz constante. De forma progresiva disminuye la frecuencia de parpadeo, con lo que la luz pasa a ser percibida como intermitente. El paciente debe identificar el momento en el que la luz pasa de ser continua a intermitente. En los pacientes que presentan EHM la presencia de un déficit de atención produce una disminución de la FCP. La principal ventaja de este test es que, a diferencia de los psicométricos, no se ve afectado por la edad ni la educación, aunque sí por déficits visuales. Se ha demostrado una buena asociación entre la FCP y la batería PHES²⁶.

Entre las pruebas neurofisiológicas deben destacarse dos: la medición del porcentaje de actividad θ dominante en el electroencefalograma (EEG) y los potenciales evocados (PE). Los PE evalúan la función del sistema sensorial y sus vías por medio de respuestas provocadas frente a estímulos conocidos. Ello genera señales eléctricas que pueden ser registradas por electrodos, tras una adecuada estimulación. Ésta puede ser exógena (PE visuales, del tronco o somatosensitivos) o endógena, permitiendo esta última la detección de potenciales retardados (P300). De forma global se admite que

los PE somatosensoriales y los P300 son las pruebas neurofisiológicas más objetivas para el diagnóstico de EHM, mientras que el EEG es un método poco sensible y por lo tanto carece de utilidad para el diagnóstico de este trastorno.

Otras pruebas diagnósticas

La sobrecarga oral con glutamina se desarrolló para el estudio del metabolismo del NH_3 en pacientes cirróticos. Su mayor utilidad radica en la capacidad para seleccionar dentro del grupo de pacientes con EHM a aquellos que tienen un mayor riesgo de desarrollar EH clínicamente relevante a corto plazo y que presentan una menor supervivencia²⁷.

El EEG es una prueba neurofisiológica que traduce la actividad eléctrica cerebral. La EH, como cualquier otro trastorno metabólico de la función cerebral, produce alteraciones de dicha actividad eléctrica, produciendo cambios en el EEG. Inicialmente se observan trazados de ondas lentas con incremento de su amplitud pudiendo aparecer ondas trifásicas en fases más avanzadas del coma. Esta exploración no es de gran ayuda en el diagnóstico diferencial con otros comas de origen metabólico ya que pueden cursar con un trazado similar. Por tanto, la monitorización de pacientes mediante EEG tiene escasa utilidad en la práctica clínica diaria.

Tratamiento

La aproximación terapéutica de los pacientes con EH debe tener en cuenta varios aspectos como el estado clínico del paciente, la presencia de síntomas agudos o persistentes y el grado de insuficiencia hepática. El trasplante hepático debe ser firmemente considerado como tratamiento definitivo de la EH y otras complicaciones asociadas a la cirrosis.

Medidas generales

Ante un episodio de EH debe valorarse la capacidad del paciente para mantener permeable la vía aérea. Cuando la encefalopatía es avanzada (grado 3-4 de West-Haven) debe indicarse el ingreso del paciente en una unidad de cuidados intensivos para garantizar una correcta ventilación y evitar una broncoaspiración. En este escenario puede ser necesaria la intubación orotraqueal. Si el paciente ingresa en la planta de hospitalización se hace necesario vigilar el estado de conciencia al menos 3 o

4 veces al día para detectar precozmente cualquier deterioro.

- En segundo lugar, resulta determinante la identificación y el tratamiento de los factores precipitantes de la EH. Ello supone la incorporación de un protocolo encaminado a la búsqueda intencionada de todos los factores descritos que incluye esencialmente analítica completa, una radiografía de tórax, una paracentesis diagnóstica si el enfermo presenta semiología de ascitis, cultivos de sangre y orina, así como un examen físico completo para descartar la existencia de celulitis o signos de HDA. En los casos que cursan con diarrea deben cursarse coprocultivos y la detección de toxina de *Clostridium difficile*. Actualmente no existe una evidencia científica para recomendar el uso de antibióticos profilácticos a no ser que exista una hemorragia digestiva o signos de infección (incluida la presencia de un síndrome de respuesta inflamatoria sistémica).
- Como última reseña, y al contrario de la creencia clásica que abogaba por una restricción proteica como parte del tratamiento de la EH, es preciso mantener un estado nutricional adecuado asegurándonos un aporte de 35-40 kcal/kg/día y una ingesta de 0,8-1,2/kg/día²⁸. Un aporte menor no solo puede empeorar un estado de desnutrición, ya de por sí frecuente en los pacientes cirróticos, sino también estimular el catabolismo muscular y aumentar por lo tanto el NH_3 circulante.

Agentes farmacológicos disponibles

La mayor parte de los agentes farmacológicos disponibles actúan disminuyendo la producción de NH_3 , siendo los disacáridos no absorbibles y la rifaximina los principales exponentes del tratamiento actual de la EH.

DISACÁRIDOS NO ABSORBIBLES

La lactulosa y el lactitol fueron introducidos en el tratamiento de la EH de forma empírica hace más de 50 años. Estos fármacos se metabolizan en el colon transformándose en ácido láctico y acético. Aunque se desconoce su mecanismo íntimo de acción, además de sus efectos catárticos, parecen actuar a través de la acidificación del colon y la consecuente eliminación de bacterias. La experiencia clínica con estos productos es amplia y aunque un reciente metaanálisis no demuestre un beneficio tangible²⁹, es posible que ello obedezca a la pobre

calidad de los estudios realizados previamente, dado que la utilización de dichos fármacos en el episodio agudo se asocia con una mejoría de la EH. Debe considerarse en todo momento el beneficio adicional que comporta la identificación y tratamiento de los factores precipitantes. Actualmente se considera el tratamiento de elección en los pacientes con un episodio agudo de EH, así como en la profilaxis de EH recurrente^{30,31}.

La lactulosa se puede administrar vía oral a dosis de 20 gramos (30 mililitros) 2 o 4 veces al día hasta conseguir de 2 a 4 deposiciones semiblandas diarias. En el caso de que no pueda administrarse por vía oral se puede recurrir a su utilización en enema (200 gramos en 700 ml de agua) aunque algunos autores prefieren su administración a través de una sonda nasogástrica³². El lactitol es administrado a dosis de 10 gramos cada 6 horas para conseguir 2 deposiciones/día. Ambos fármacos comparten sus efectos secundarios incluyendo la aparición de flatulencia, hinchazón abdominal y deshidratación (en caso de una dosis excesiva) que puede desencadenar o empeorar otro episodio de EH.

ANTIMICROBIANOS NO ABSORBIBLES: RIFAXIMINA

Desde hace años, la utilización de antimicrobianos no absorbibles ha tenido una amplia difusión en el tratamiento de la EH debido a su eficacia, a pesar de la existencia de potenciales efectos secundarios como la nefrotoxicidad y ototoxicidad en el caso de la neomicina, o la aparición de neuropatía periférica irreversible en tratamientos prolongados con metronidazol, motivo por el que a lo largo del tiempo se ha ido restringiendo su uso.

La rifaximina es un antibiótico con una absorción intestinal mínima que presenta un gran espectro de cobertura antimicrobiana, tanto de gérmenes grampositivos y negativos como de aerobios y anaerobios. Dicho antibiótico es ampliamente utilizado en diversas patologías digestivas tales como la diverticulitis aguda o la diarrea del viajero, presentando un excelente perfil de seguridad y un bajo riesgo de resistencias. Su incorporación al arsenal terapéutico de la EH está avalada por numerosos estudios recientes, siendo efectivo tanto en el tratamiento de episodios agudos, como en la recurrencia de los mismos. La rifaximina ha demostrado disminuir significativamente el número de episodios de EH, el número de ingresos hospitalarios o su duración^{31,33}. Uno de los principales inconvenientes de la rifaximina es su precio y su distribución farmacéutica,

dado que en nuestro país únicamente está disponible en comprimidos de 200 miligramos en cajas de 12 unidades. Dado que la pauta aconsejada es de 1.200 miligramos/día la adhesión al tratamiento es un inconveniente, tanto para el médico como para el paciente.

OTROS TRATAMIENTOS

Se han propuesto numerosos fármacos para el tratamiento de la EH. En la mayoría de ellos, los ensayos clínicos y metaanálisis han proporcionado resultados controvertidos, por lo que no puede recomendarse su utilización sistemática. En todo caso, pueden ser una alternativa válida ante una EH refractaria al tratamiento habitual. Un ejemplo puede ser la administración de L-ornitina-L-Aspartato (LoLa) a dosis de 18-30 g/día, que ha demostrado la mejoría del estado mental y de las funciones cognitivas en pacientes cirróticos con EH, al disminuir del NH_3 circulante³⁴. No ha demostrado su utilidad en pacientes con hepatitis fulminante. Un metaanálisis reciente ha permitido constatar el beneficio de la utilización de prebióticos y probióticos en pacientes con EHM³⁵, aunque son necesarios estudios más amplios para recomendar su uso. Así sucede con otros productos como la acarbosa, el flumacenoil o los suplementos de zinc.

La administración de aminoácidos de cadena ramificada, cuya utilización se propuso para compensar el desequilibrio existente a favor de los aminoácidos aromáticos en el plasma y sus consiguientes efectos sobre la síntesis de falsos neurotransmisores en el cerebro, es sustentada por pocos estudios, con un corto periodo de seguimiento y de baja calidad metodológica, por lo que no puede recomendarse su utilización sistemática³⁶. Hoy en día, encuentran aplicación como suplementos nutricionales.

Bibliografía

1. Ferenci P, Lockwood A, Mullen K, Tarter R, Weissenborn K, Blei AT. Hepatic encephalopathy -definition, nomenclature, diagnosis, and quantification: final report of the working party at the 11th World Congresses of Gastroenterology, Vienna, 1998. *Hepatology* 2002; 35:716-21.
2. Abou-Assi S, Vlahcevic ZR. Hepatic encephalopathy. Metabolic consequence of cirrhosis often is reversible. *Postgrad Med* 2001;109:52-4, 57-60, 63-5.
3. Amodio P, Del Piccolo F, Pettinò E, Mapelli D, Angeli P *et al.* Prevalence and prognostic value

- of quantified electroencephalogram (EEG) alterations in cirrhotic patients. *J Hepatol* 2001; 35:37-45.
4. Boyer TD, Haskal ZJ; American Association for the Study of Liver Diseases. The role of transjugular intrahepatic portosystemic shunt in the management of portal hypertension. *Hepatology* 2005;41:386-400.
 5. Les I, Doval E, Flavià M, Jacas C, Cárdenas G, Esteban R, Guardia J, Córdoba J. Quality of life in cirrhosis is related to potentially treatable factors. *Eur J Gastroenterol Hepatol* 2010;22: 221-7.
 6. Bustamante J, Rimola A, Ventura PJ, Navasa M, Cirera I, Reggiardo V, Rodés J. Prognostic significance of hepatic encephalopathy in patients with cirrhosis. *J Hepatol* 1999;30:890-5.
 7. Bajaj JS *et al.* Minimal hepatic encephalopathy is associated with motor vehicle crashes: the reality beyond the driving test. *Hepatology* 2009;50:1175-83.
 8. Mullen KD. Review of the final report of the 1998 Working Party on definition, nomenclature and diagnosis of hepatic encephalopathy. *Aliment Pharmacol Ther* 2007;25(Suppl 1): 11-6.
 9. Bajaj JS. Review article: the modern management of hepatic encephalopathy. *Aliment Pharmacol Ther* 2010;31:537-547.
 10. Romero-Gómez M, Córdoba J *et al.* Value of the critical flicker frequency in patients with minimal hepatic encephalopathy. *Hepatology* 2007;45:879-85.
 11. Dhiman RK *et al.* Minimal hepatic encephalopathy: consensus statement of a working party of the Indian National Association for Study of the Liver. *J Gastroenterol Hepatol* 2010; 25:1029-41
 12. Hartmann IJ *et al.* The prognostic significance of subclinical hepatic encephalopathy. *Am J Gastroenterol* 2000;95:2029-34.
 13. Williams R. Review article: bacterial flora and pathogenesis in hepatic encephalopathy. *Aliment Pharmacol Ther* 2007;25(Suppl 1):17-22.
 14. Häussinger D *et al.* Hepatic encephalopathy in chronic liver disease: a clinical manifestation of astrocyte swelling and low-grade cerebral edema?. *J Hepatol* 2000;32:1035-8.
 15. Barbaro G *et al.* Flumazenil for hepatic encephalopathy grade III and IVa in patients with cirrhosis: an Italian multicenter double-blind, placebo-controlled, cross-over study. *Hepatology* 1998;28:374-8.
 16. Hassanein T, Blei AT, Perry W, Hilsabeck R, Stange J, Larsen FS *et al.* Performance of the hepatic encephalopathy scoring algorithm in a clinical trial of patients with cirrhosis and severe hepatic encephalopathy. *Am J Gastroenterol* 2009;104:1392-400.
 17. Ortiz M, Córdoba J, Doval E, Jacas C, Pujadas F, Esteban R *et al.* Development of a clinical hepatic encephalopathy staging scale. *Aliment Pharmacol Ther* 2007;26:859-67.
 18. Strauss E, Da Costa MF. The importance of bacterial infections as precipitating factors of chronic hepatic encephalopathy in cirrhosis. *Hepatogastroenterology* 1998;45:900-4.
 19. Bai M, Qi X, Yang Z, Yin Z, Nie Y *et al.* Predictors of hepatic encephalopathy after transjugular intrahepatic portosystemic shunt in cirrhotic patients: a systematic review. *J Gastroenterol Hepatol* 2011;26:943-51.
 20. Mullen KD. Hepatic Encephalopathy. En: Boyer TD, Wright TL y Manns MP, eds. *Zakim and Boyer's Hepatology*, 4.^a edition. Elsevier. Philadelphia, 2006:311-331.
 21. Ong JP, Aggarwal A, Krieger D, Easley KA, Karafa MT. Correlation between ammonia levels and the severity of hepatic encephalopathy. *Am J Med* 2003;114:188-93.
 22. Ferencia P. Clinical manifestations and diagnosis of hepatic encephalopathy. www.uptodate.com (Mayo 2011).
 23. Córdoba J. New assessment of hepatic encephalopathy. *J Hepatol* 2011;54(5):1030-40.
 24. Guevara M, Baccaro ME, Gómez-Ansón B, Frisoni G, Testa C *et al.* Cerebral magnetic resonance imaging reveals marked abnormalities of brain tissue density in patients with cirrhosis without overt hepatic encephalopathy. *J Hepatol* 2011;55:564-73.
 25. Romero Gómez M, Córdoba J, Jover R, del Olmo J, Fernández A, Flavià M, Compañy L, Poveda MJ, Felipe V, Red Nacional de Investigación en Encefalopatía Hepática. Tablas de normalidad de la población española para los tests psicométricos utilizados en el diagnóstico de la encefalopatía hepática mínima. *Med Clin (Barc)* 2006;127:246-9.
 26. Romero-Gómez M, Córdoba J, Jover R *et al.* Value of the critical flicker frequency in patients with minimal hepatic encephalopathy. *Hepatology* 2007;45:879-885.
 27. Romero-Gómez M, Grande L, Camacho I. Prognostic value of altered oral glutamine challenge in patients with minimal hepatic encephalopathy. *Hepatology* 2004;39:939-43.
 28. Córdoba J, López-Hellin J, Planas M, Sabin P, Sanpedro F, Castro F *et al.* Normal protein diet

- for episodic hepatic encephalopathy: results of a randomized study. *J Hepatol* 2004;41:38-43.
29. Als-Nielsen B, Gluud LL, Gluud C. Nonabsorbable disaccharides for hepatic encephalopathy. *Cochrane Database Syst Rev* 2004;CD003044.
 30. Sharma BC, Sharma P, Agrawal A, Sarin SK. Secondary prophylaxis of hepatic encephalopathy: an open-label randomized controlled trial of lactulose versus placebo. *Gastroenterology* 2009;137:885-891.
 31. Bass NM, Mullen KD, Sanyal A, Poordad F, Neff G, Leevy CB *et al*. Rifaximin treatment in hepatic encephalopathy. *N Engl J Med* 2010;362:1071-1081.
 32. Perumalswami PV, Schiano TD. The management of hospitalized patients with cirrhosis: the Mount Sinai experience and a guide for hospitalists. *Dig Dis Sci* 2011;56:1266-81.
 33. Lawrence KR, Klee JA. Rifaximin for the treatment of hepatic encephalopathy. *Pharmacotherapy* 2008;28:1019-32
 34. Malaguarnera M, Vacante M, Motta M, Giordano M, Malaguarnera G *et al*. Acetyl-L-carnitine improves cognitive functions in severe hepatic encephalopathy: a randomized and controlled clinical trial. *Metab Brain Dis*, 2011 (en prensa).
 35. Shukla S, Shukla A, Mehboob S, Guha S. Meta-analysis: the effects of gut flora modulation using prebiotics, probiotics and synbiotics on minimal hepatic encephalopathy. *Aliment Pharmacol Ther* 2011;33(6):662-71.
 36. Als-Nielsen B, Koretz RL, Kjaergard LL, Gluud C. Branched-chain amino acids for hepatic encephalopathy. *Cochrane Database Syst Rev*. 2003;(2):CD001939.