

# ACTUACION DE ENFERMERÍA EN LA COLANGIOPANCREATOGRAFIA RETROGRADA ENDOSCOPICA (CPRE)

**Flor Frías Labrador**

**Adolfo Sarabia Herrero**

Diplomados en Enfermería. Hospital Río Hortega (Valladolid)

**Sara Lorenzo Pelayo**

**Manuel Pérez-Miranda Castillo**

Unidad de Endoscopias. Hospital Río Hortega (Valladolid)

## 1. Introducción y fundamentos de la técnica

La CPRE (colangio-pancreatografía retrógrada endoscópica) es una técnica mixta endoscópico-radiológica que se emplea en el diagnóstico y tratamiento de la patología biliar y pancreática. La CPRE comienza con el acceso endoscópico a la segunda porción duodenal con un endoscopio de visión lateral, llamado duodenoscopio. El duodenoscopio permite identificar la papila duodenal o ampolla de Vater, estructura anatómica donde desembocan de forma fisiológica la vía biliar y el conducto pancreático principal (también llamado conducto de Wirsung). Una vez estabilizado el duodenoscopio en la segunda porción duodenal, se introduce bajo visión endoscópica un catéter a través del orificio papilar en el conducto deseado. Finalmente, la inyección de contraste radiológico por ese catéter permite obtener una colangiografía (relleno de la vía biliar extrahepática, conducto cístico, vesícula biliar y árbol biliar intrahepático) y/o una pancreatografía (wirsungrafía).

Mediante la colangiografía y/o pancreatografía se confirman las causas de obstrucción (cálculos, estenosis) o rotura (fugas) de los conductos biliar o pancreático previamente sospechadas por la historia clínica o ya conocidas por otras pruebas de imagen. Una vez confirmada la presencia de patología ductal, la CPRE permite casi siempre su tratamiento: extracción de los cálculos o inserción de prótesis a través de la estenosis o del punto de fuga. Estos procedimientos terapéuticos suelen comenzar por la sección mediante diatermia del esfínter de Oddi, alojado en la papila duodenal. A esta sección se la denomina papilotomía o esfinterotomía endoscópica (EE), y al catéter con el que se la practica se le llama esfinterotomo.

## Indicaciones y contraindicaciones

La CPRE en la actualidad se indica casi siempre con intención terapéutica debido al desarrollo de otras técnicas diagnósticas menos agresivas y con un índice de complicaciones menor. Resumimos las indicaciones en la [Tabla 1](#) y las contraindicaciones en la [Tabla 2](#).

**TABLA 1.** Indicaciones de la CPRE

DIAGNÓSTICAS	TERAPEÚTICAS
<ul style="list-style-type: none"> <li>■ Ictericia:               <ul style="list-style-type: none"> <li>• Obstruktiva</li> <li>• Indefinida</li> </ul> </li> </ul>	<ul style="list-style-type: none"> <li>■ Coledocolitiasis:               <ul style="list-style-type: none"> <li>• Residual</li> <li>• Con vesícula in situ</li> </ul> </li> </ul>
■ Colangitis	■ Estenosis o disfunción papilar
■ Hemobilia	■ Sépsis biliar
	■ Fístulas biliares
<ul style="list-style-type: none"> <li>■ Pancreatitis aguda:               <ul style="list-style-type: none"> <li>• Sospecha de coledocolitiasis</li> <li>• Recurrente no filiada</li> <li>• Biliar con criterios de gravedad</li> </ul> </li> </ul>	■ Hemobilia
■ Evaluación de la pancreatitis crónica	■ Ampuloma en pacientes seleccionados
■ Ascitis y fístulas pancreáticas	■ Drenaje nasobiliar
■ Traumatismos pancreáticos	■ Pseudoquistes pancreáticos
■ Pancreatorragia	■ Colocación de prótesis biliares y pancreáticas
■ Sospecha de cáncer de páncreas	■ Cálculos pancreáticos
■ Sospecha de parásitos bilio-pancreáticos	■ Dilatación de estenosis (postquirúrgicas, benignas...)
■ Sospecha de disfunción del esfínter de Oddi	■ Parásitos
■ Miscelánea	■ Miscelánea

**TABLA 2.** Contraindicaciones de la CPRE

### Absolutas

- Sospecha o certeza de perforación visceral
- Obstrucción del tubo digestivo

### Relativas

- Cirugía previa con anastomosis que dificulte acceso a la papila (ej. Y de Roux)
- Infarto o fallo cardiaco reciente
- Enfermedades pulmonares avanzadas

---

## Embarazo y CPRE

El embarazo no constituye una contraindicación para la realización de la CPRE. No obstante, se recomienda evitar en lo posible la CPRE durante el primer trimestre de gestación. Debe confirmarse siempre el carácter terapéutico de la CPRE en las embarazadas. Aunque la exposición a la radiación suele ser la preocupación dominante, no debe perderse de vista que las complicaciones típicas de la CPRE, como la pancreatitis, pueden provocar pérdida fetal. El énfasis en proteger de la radiación no debe distraernos de las medidas habituales para prevenir otras complicaciones, p.e. prótesis en el Wirsung para prevenir pancreatitis cuando esté indicado. Como medidas especiales para la CPRE en el embarazo:

- Se debe colocar a la paciente en decúbito lateral izquierdo con el fin de evitar el colapso del retorno venoso por compresión del útero sobre los grandes vasos abdominales.
- Para la sedación se recomienda propofol, a las dosis mínimas necesarias. Es posible el uso de otros sedantes pero con menos certeza sobre su seguridad.
- Aunque los estudios dosimétricos muestran que la dosis de radiación a la que está sometido el feto durante la CPRE es mínima, y el riesgo teratogénico es muy remoto, debe acortarse el tiempo de fluoroscopia. Por ejemplo, el acceso al colédoco puede confirmarse mediante aspiración de bilis, procediendo a la extracción de cálculos ya conocidos por colangio-RM sin fluoroscopia. Suele usarse un mandil plomado como cobertura pélvica adicional. Aunque su eficacia no se ha demostrado, esta medida de protección es sencilla y barata.

## Complicaciones

La CPRE tiene complicaciones genéricas (comunes a toda endoscopia digestiva alta) y complicaciones específicas (Tabla 3), con una incidencia global de entre el 5-10%. Teóricamente, el riesgo de complicaciones genéricas es mayor en la CPRE que en la gastroscopia, por el tipo de endoscopio y el tipo de pacientes. La necesidad de utilizar un instrumento de visión lateral hace que una parte de la exploración, como son el descenso esofágico y el paso por la primera porción duodenal, se desarrolle casi a ciegas, con lo que la probabilidad de complicación aumenta. El paciente de la CPRE presenta con frecuencia unas características de gravedad que conllevan un aumento de riesgo: pacientes añosos con comorbilidades, habitualmente ingresados por un cuadro agudo, como colangitis, pancreatitis, etc. En la práctica, las complicaciones más frecuentes post-CPRE hoy día son la pancreatitis (0.5-8%) y la hemorragia post-EE (0.5-2%).

**TABLA 3.** Complicaciones de la CPRE-esfinterotomía

### Complicaciones genéricas más importantes

- Perforación
- Hemorragia
- Alteraciones cardiopulmonares
- Reacciones medicamentosas
- Infecciones

### Complicaciones específicas más importantes

- Pancreatitis aguda
- Colangitis
- Sepsis pancreática
- Colecistitis

### Complicaciones genéricas leves

- Dolor abdominal
- Distensión abdominal
- Mordeduras
- Roturas dentales
- Luxaciones
- Espasmo laríngeo
- Faringitis
- Afonía

## 2. Actuación de enfermería en la CPRE

### Preparación y acogida

El estado basal en el que se encuentra el paciente que va a ser sometido a una CPRE puede variar en un rango muy amplio por ello el personal de enfermería debe ser capaz de adecuar la preparación y acogida de este a sus características basales.

- Se proporcionará al paciente una vestimenta adecuada previa a la realización del procedimiento.
- Se comprobará el adecuado cumplimiento del consentimiento informado previo a la realización del procedimiento.
- Comprobación del estado de ayunas del paciente (al menos seis-ocho horas previas a la exploración)
- Es importante una breve anamnesis en cuanto a la existencia de alergias medicamentosas o alimentarias, enfermedades importantes que pueden dificultar la exploración y medicación actual.
- Administración de oxígeno mediante gafas nasales a 2 litros.
- Colocación de boquilla de plástico-silicona para impedir la mordedura del endoscopio.
- El procedimiento es una técnica mixta de imagen directa y radiológica por lo que es importante una protección radiológica correcta del personal con mandil plomado y dosímetro.
- Es importante la comprobación de la disponibilidad del material previo al inicio de la exploración como instrumental (véase más adelante), contraste, medicación para sedación, espasmolíticos como la buscapina, etc. Esta preparación previene retrasos durante la CPRE, lo que disminuye a su vez el riesgo de complicaciones (que aumenta con la prolongación del procedimiento).

### Monitorización

La CPRE es una exploración que se realiza bajo sedación profunda, por ello es necesaria una monitorización de las constantes vitales del paciente.

Se realizará un seguimiento continuo de saturación de oxígeno en sangre mediante pulsioximetría o de CO<sub>2</sub> mediante capnografía.

Monitorización de frecuencia cardiaca y tensión arterial.

Todos los dispositivos han de colocarse previamente a iniciar la exploración.

Todo el apoyo tecnológico para evaluación no debe excluir la vigilancia del estado del paciente. Debe observarse que el paciente realiza excursiones respiratorias adecuadas, y deben detectarse precozmente signos de alarma tales como:

- Pausas de apnea prolongadas
- Cianosis (coloración periférica violácea en labial, facial, extremidades distales...)
- Respiración irregular con movimientos respiratorios ineficaces.
- Frialdad y livideces distales, síntomas de mala perfusión.

### Colocación del paciente

La postura correcta del paciente va a determinar la estabilidad de este durante la prueba, facilitando su realización, hasta el punto de que puede llegar a convertirse en un factor clave del éxito o fracaso. Existen varias posibilidades, desde el decúbito supino (generalmente con el paciente intubado), hasta el decúbito prono, pasando por el decúbito lateral izquierdo semiprono (con el brazo izquierdo colocado por detrás de la espalda), que es la más común.

En decúbito lateral izquierdo semiprono el grado de pronación empleado puede variar de un centro a otro, e incluso durante una misma exploración. Por ejemplo, con las piernas del paciente extendidas, se obtiene un mayor grado de pronación (boca abajo). Esta posición facilita la lectura radiológica de la anatomía biliar, pero puede dificultar el paso del píloro con el endoscopio y los movimientos respiratorios en determinados pacientes. En cambio, con las piernas del paciente flexionadas se obtiene una posición más lateral a la vez que estable, que es la postura que preferimos en nuestra unidad.

### Desarrollo de la actuación de enfermería

#### Sedación

La CPRE requiere un estado de sedación profunda que nos permita la realización de la exploración de una manera cómoda tanto para el paciente como para el personal sanitario. Esta sedación puede llevarse a cabo por un anestesista o por el propio endoscopista, asistido por personal de enfermería entrenado.


El personal sanitario debe estar familiarizado con el reconocimiento de pacientes de riesgo de complicaciones secundarias a la sedación, la profundidad de sedación del paciente y las circunstancias clínicas que van a modificar los requerimientos de dosis de fármacos sedantes. Así mismo es muy importante el entrenamiento en técnicas de RCP básica y avanzada.

## Instrumentación del procedimiento

La realización de la CPRE requiere una instrumentación compleja. Se requiere formación y entrenamiento del personal de enfermería para el desarrollo de la técnica. La coordinación endoscopista-enfermera/o es básica para el desarrollo correcto del procedimiento, minimización del tiempo de exploración y éxito técnico. Los accesorios más comúnmente utilizados durante la CPRE son de cinco tipos.

1. **Accesorios de canulación y de esfinterotomía:** se introducen a través del orificio papilar, bien de forma “libre” o bien sobre guía (ver más adelante). Los accesorios sin guía han quedado relegados a un segundo plano hoy día, y la mayoría de los exploradores los reservan para papilas estenóticas o con alguna otra dificultad anatómica. Los accesorios “libres” tienen menor diámetro que los que llevan guía, y pueden permitir la canulación en casos en los que no se logra con la guía.
- a. Cánula: catéter de plástico con diversos tipos de punta y que habitualmente permite el paso de guía. Es recta, por lo que solo resulta ventajosa para la canulación con respecto al esfinterotomo en los pacientes con una gastrectomía Billroth II. Cánulas de punta más afilada pueden ser útiles ante papilas estenóticas, peridiverticulares o en la papila menor.
- b. Esfinterotomo convencional (de tensión): Catéter con pelo metálico en su extremo distal (**Figura 1**). La tensión sobre este pelo cambia el ángulo de abordaje de la papila, lo que favorece la canulación. El hilo metálico del esfinterotomo tiene conexión de diatermia para la esfinterotomía. A través de la luz que aloja el hilo de diatermia se puede introducir contraste. Hay esfinterotomos de doble luz, con una luz independiente de mayor calibre que se puede usar tanto para la inyección de contraste como para guía. Los esfinterotomos de triple luz permiten el paso de la guía y la inyección de forma simultánea por luces independientes.
- c. Esfinterotomo de aguja o puntiforme (“needle-knife”). Catéter con pelo distal que actúa como bisturí al conectarlo a la fuente de diatermia (**Figura 2**). Se utiliza para el “precorte”, tras el fracaso de la canulación normal.

**FIGURA 1.** Catéter con pelo metálico en su extremo distal




**FIGURA 2.** Esfinterotomo de aguja o puntiforme



- 2. Guías:** Facilitan y mantienen el acceso a vía biliar y pancreática, permitiendo el intercambio de instrumentos sin modificar la posición y vía de acceso. Existen varios tipos con distinta flexibilidad y dureza. La característica diferencial más importante es su longitud: “guías cortas” (de unos 2 metros) y “guías largas” (de 4 metros). Las guías cortas utilizan un sistema de “monorail” que permite el intercambio “rápido”. Las guías largas pueden utilizarse con cualquier tipo de accesorios, no sólo con los que tienen el sistema “monorail”, pero el intercambio de los accesorios sobre la guía suele ser más laborioso.
- 3. Accesorios para extracción de cálculos.** Habitualmente, se trata de cálculos biliares. Excepcionalmente, pueden extraerse también cálculos pancreáticos.
- Balón de Fogarty: Catéter largo, de unos 2 mm de grosor, que en su extremo incorpora un pequeño balón hinchable con jeringa. Su mayor ventaja es que puede usarse sobre guía.
  - Cesta de Dormia: Catéter con alambres en su parte distal dispuestos formando una canasta (**Figura 3**). Al cerrar el dispositivo dentro de la vía biliar es posible el atrapamiento de cálculos alojados en la misma. Permite una mayor fuerza de tracción que los balones de Fogarty.

**FIGURA 3.** “Catéter con alambres en su parte distal dispuestos formando una canasta



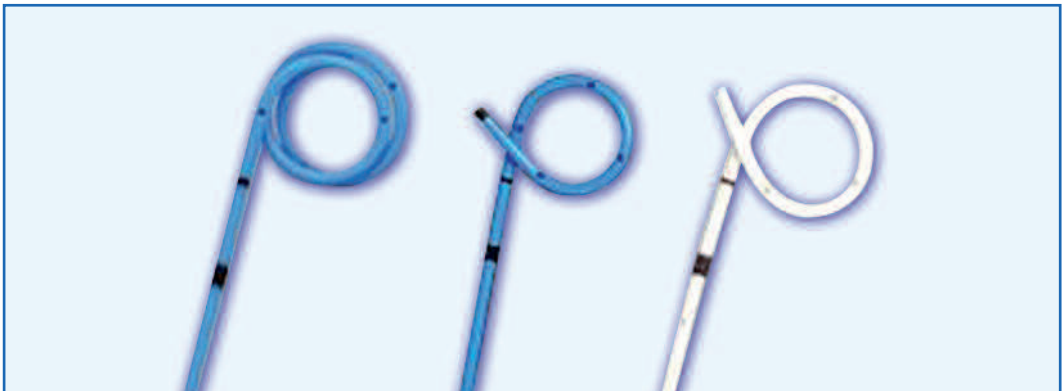- 4. Accesorios de dilatación:** tanto para estenosis benignas como malignas, tanto en el conducto biliar como en el conducto pancreático.
- Balones biliares: con un balón inflable en su parte distal con distintas medias radiales que se alcanzan tras administrar con un manómetro la presión predeterminada por el fabricante. Se mantienen inflados en la estenosis durante 30-60 segundos. También pueden usarse para dilatar la papila, como complemento o como alternativa a la EE.
  - Catéteres de dilatación graduada: también llamados axiales o tipo bujía. Se usan con menos frecuencia, para estenosis excepcionalmente difíciles.



**5. Accesorios de drenaje:** Las prótesis son el accesorio más habitual para drenaje biliar y pancreático. Excepcionalmente se usan drenajes naso-biliares o naso-pancreáticos, que permiten irrigación (suero salino) o inyección de contraste, aunque son más incómodos que una prótesis alojada internamente. Hay prótesis de dos tipos, plásticas y metálicas.

- a. Plásticas (pancreáticas o biliares) con distintos diámetros y longitudes. El diámetro más común en la vía biliar son 10F y en Wirsung 5-7F. En el páncreas se usan a veces para prevenir pancreatitis post-CPRE.
- Rectas.
  - Pigtail (Figura 4).

**FIGURA 4.** Pigtail

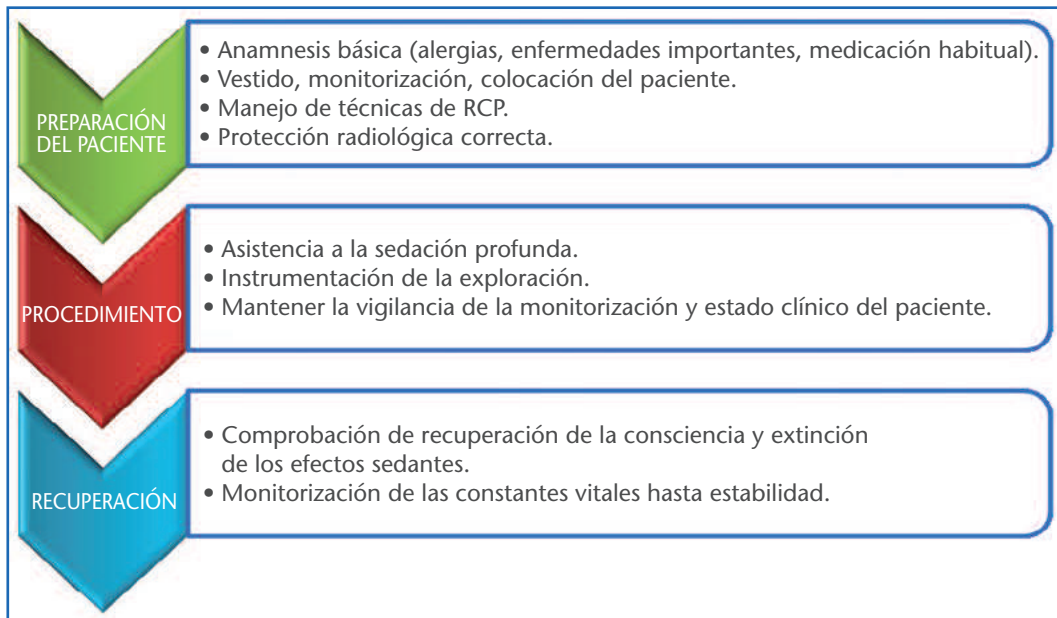


- b. Metálicas Habitualmente utilizadas como paliación definitiva de la ictericia tumoral. Son 10 veces más caras que las plásticas, pero su permeabilidad a largo plazo es mucho más alta.
- Cubiertas.
  - Parcialmente cubiertas y totalmente cubiertas.

### Controles posteriores

Tras la realización de la CPRE es preciso monitorizar el grado de conciencia hasta la desaparición de los efectos sedativos de la medicación, así como la monitorización de constantes hasta su estabilización. En ocasiones es precisa la administración de analgesia convencional tras la exploración. La distensión abdominal producto de la insuflación durante una exploración prolongada puede comprometer la ventilación, especialmente en pacientes ancianos inmediatamente tras la sedación.

**FIGURA 5.** Resumen de protocolo



## Bibliografía

1. Elizondo Rivera J. Cateterismo endoscópico de la papila de Vater y colangiopancreatografía endoscópica. En: Córdova JA, de la Torre Bravo A, Eds. Procedimientos endoscópicos en gastroenterología. Panamericana: México D.F, 2009; pp. 137-146
2. American Society of Gastrointestinal Endoscopy. ERCP core curriculum. Gastrointestinal Endoscopy 2006; 63;3:361-76. Disponible en <http://www.asge.org/WorkArea/showcontent.aspx?id=7458>
3. Leung J. Fundamentals of ERCP. En: Cotton PB, Leung JWC, eds. Advanced digestive endoscopy: ERCP. Blackwell Publishing: Oxford, 2005; pp. 17-80.
4. Vázquez Iglesias, JL. Esfinterotomía endoscópica. En: Vázquez-Iglesias, Endoscopia Digestiva y Terapéutica, 2ª ed. Panamericana: Madrid, 2008; pp 149-173.
5. López-Rosés L. ERCP and pregnancy. Rev Esp Enferm Dig. 2012 Feb;104(2):49-52