

ACTUACION DE ENFERMERIA EN LA GASTROSTOMÍA ENDOSCÓPICA PERCUTÁNEA (GEP)

Emilia Ruiz Morán

Joaquín Robles Amar

(Enfermería de Endoscopia)

María José Rodríguez Moreno

(Coordinadora de Enfermería)

Instituto Digestivo Médico Quirúrgico. Hospital Son Llàtzer.

Palma de Mallorca.

1. Introducción y fundamentos del procedimiento.

La gastrostomía endoscópica percutánea (GEP) es una técnica en la que se inserta una sonda de nutrición enteral a través de la pared abdominal, en comunicación directa con el estómago del paciente, de manera que se crea una nueva puerta de entrada de los nutrientes, líquidos y medicamentos. El método utilizado es un procedimiento endoscópico, el cual permite ventajas frente a otros métodos utilizados (radiología intervencionista con abordaje percutáneo), ya que permite la visión directa del estómago y la posibilidad de comprobar que la sonda se ha colocado correctamente.

Se trata de un tubo flexible, normalmente de silicona, con un extremo distal que queda anclado en la cavidad gástrica, mediante un balón, o un anillo de retención redondeado para evitar posibles lesiones o extracciones involuntarias. El extremo proximal contiene una o dos conexiones (dependiendo del tipo de sonda) que se adaptan a las jeringas o bombas de infusión para administrar la fórmula deseada.

Indicaciones.

El objetivo de la colocación de la GEP, es mantener un estado nutricional adecuado en personas que por sus características, físicas o mentales, no pueden alimentarse con normalidad a través de la boca, generalmente, por procesos patológicos de larga evolución:

- Enfermedades neurológicas que producen problemas de la deglución, como es el caso de las demencias, accidente cerebrovascular, traumatismo craneoencefálico, Guillam-Barré, etc.
- Enfermedades neoplásicas de la orofaringe, laringe y esófago.
- Pacientes con traumatismos faciales.
- Obstrucciones mecánicas o fracaso parcial de la función intestinal.

Contraindicaciones.

- Condiciones que pueden impedir la transiluminación gástrica y la consiguiente colocación de la GEP: ascitis, hepatomegalia, obesidad.
- Enfermedades neoplásicas, inflamatorias e infiltrativas de las paredes gástrica o abdominal o que impidan el paso del endoscopio hasta el estómago.
- Coagulopatía grave.
- Gastrectomía total o subtotal.
- Estenosis esofágica.
- Infección activa de la pared anterior del abdomen.

2. Papel de la enfermería en la gastrostomía endoscópica percutánea.

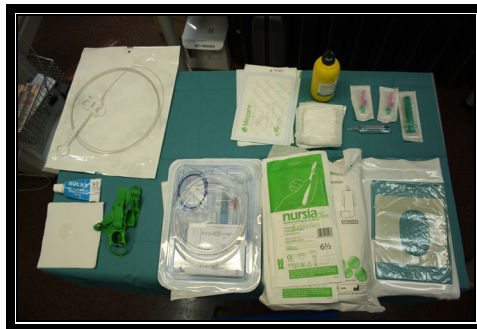
Colocación.

Para la inserción de una GEP, siempre que sea posible, es necesario la asistencia de dos digestólogos, dos enfermeros especialistas en endoscopia digestiva, un auxiliar de enfermería y de un anestesiólogo.

Cuidados de enfermería previos a la colocación de la GEP

Preparación de recursos materiales:

- Mesa de trabajo: protector bucal, asa de polipectomía, lubricante, gasas.
- Campo estéril: Guantes y bata estériles, sonda de gastrostomía, bisturí, aguja percutánea, anestésico local con vasoconstrictor (jeringa y aguja intramuscular), guía, conector proximal, apósitos, gasas, povidona yodada, tijeras y talla fenestrada.



1. Mesa de trabajo

Comprobación de aparataje: gastroscopio, monitor de constantes vitales (ECG, T.A y saturación de oxígeno), toma de oxígeno y sistema de aspiración (receptal y sondas).

Acojida del paciente:

Confirmación con paciente o representante legal de los datos obtenidos en historia clínica.

Confirmación de 8 horas de ayunas y pruebas de coagulación.

Correcta cumplimentación del consentimiento informado.

Instauración de acceso venoso (si no lo llevara).

Limpieza de cavidad orofaríngea (con torunda bañada en solución de clorhexidina) y aspiración de secreciones.

Administración de profilaxis antibiótica 30 minutos antes.

Colocación en posición de semi-fowler (inclinación de cabeza 30°).

Monitorización de constantes vitales

Retirada de prótesis dental si la hubiera.

Administración de oxígeno por orden médica.

Colocación de la GEP

Habrán dos equipos claramente diferenciados, el equipo A (médico enfermera) que se encargará de acompañar con el endoscopio, y el equipo B (médico-enfermera o auxiliar) que realizará el abordaje percutáneo de la inserción de la sonda.

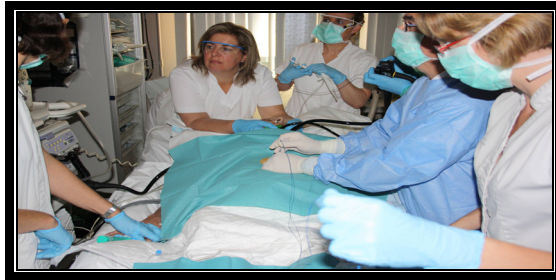En un primer momento el equipo A, con el gastroscopio, confirmará que la mucosa gástrica está sana, y procederá a la transiluminación de la cara anterior de la pared gástrica mediante la insuflación de aire al estómago.

El equipo B, el médico, una vez equipado de manera estéril (bata, guantes, gorro y mascarilla), procederá a pintar la zona de punción con povidona yodada, ayudado por el enfermero que actuará como circulante. Una vez localizada la zona de inserción (comprimir un dedo sobre el punto de máxima transiluminación), el enfermero le proporcionará el anestésico local (con vasoconstrictor), y una vez inyectado, le facilitará la aguja percutánea, que deberá atravesar la pared abdominal y gástrica, viéndose ésta por el equipo A endoscópicamente.

A través de la aguja, el médico del equipo B introducirá una guía, que cogerá el equipo A mediante el asa de polipectomía y arrastrará junto al endoscopio hasta el exterior, de manera que en este momento la guía se encontrará en el exterior del paciente por sus dos extremos (área abdominal / área orofaríngea).

En el extremo de la cavidad orofaríngea del paciente, el enfermero A anudará la guía con la sonda y el médico B del otro extremo, tirará de la guía suavemente pero con firmeza (introduciéndose de esta manera la sonda GEP por la boca hacia el

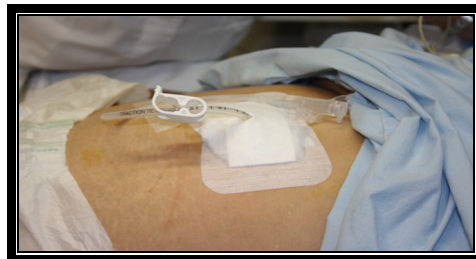
estómago), y ayudándose con un bisturí realizará una incisión en la pared abdominal, permitiendo así el paso de la sonda a través del estoma.



2.Paso de la sonda a través de la guía

A continuación, se realizará una nueva endoscopia para comprobar la adecuada distancia del botón interno respecto a la pared gástrica, y la ausencia de complicaciones inmediatas, como la hemorragia o el desgarro.

Finalmente, el enfermero/a circulante dejará la sonda preparada para su uso, introduciendo una pieza de silicona que actuará como tope y protector del estoma, un cierre de seguridad y dejará fijado el tapón al extremo proximal.



3.Sonda insertada

Cuidados de enfermería post inserción.

Realizar cura de la estoma con povidona yodada o clorhexidina, cubrir con gasas y un apósito estéril.

Vigilar las constantes y vía aérea hasta que el paciente presente un estado óptimo para dar el alta.

Administración de analgesia si precisa, según pauta médica.

Finalización y Alta Médica

- Ayudar a vestirse, y retirar o salinizar vía periférica.
- Entregar informe de enfermería con información de apoyo sobre educación dada.

Educación sanitaria del estoma y alimentación:

El objetivo principal de la educación sanitaria estará encaminado a ofrecer la información necesaria sobre los conocimientos y habilidades para que el paciente/cuidador se pueda adaptar a su nueva situación de salud.

Las recomendaciones de enfermería se basarán en los siguientes puntos.

1. Mantenimiento y cuidado de la sonda

- Rotación de la sonda sin traccionar durante la primera semana cada 24 horas después de su colocación para que no se formen adherencias.

- Cura diaria durante 7 - 10 días tras la colocación.

-Mantener la sonda permeable pasando siempre 30-50 ml de agua antes y después de finalizar la administración de la alimentación y fármacos (pasar siempre triturados).

2. Signos y síntomas de alarma

- Informar de la necesidad informar a su médico responsable o de acudir al centro de salud o urgencias si se observan signos o síntomas como fiebre, pérdida de peso, estreñimiento, diarreas persistentes o inhabituales, náuseas o vómitos persistentes y dolor que puedan indicar posibles complicaciones potenciales (descritas más adelante).

- Indicar también que la administración de medicación debe ser separada de los alimentos, siempre triturada y diluida en agua, limpiar también al finalizar.

Complicaciones potenciales.

Inmediatas:

- Broncoaspiración
- Hemorragia (especialmente si existe tratamiento antitrombótico)

Tardías:

- Neumonía o broncoaspiración tras administración de nutrición.

- Peritonitis por lesiones en órganos abdominales durante la colocación de la sonda.
- Infección del estoma (fiebre, enrojecimiento, celulitis).
- Desplazamiento de la sonda.
- Formación de fístulas (tardía).
- Obstrucción o isquemia del intestino delgado.
- Neumoperitoneo.
- Ileo paralítico.

Retirada y cambio de sonda.

La sonda de gastrostomía debe cambiarse siempre que esté deteriorada, en general con un uso y limpieza adecuados pueden mantener un buen estado de conservación durante 1 año.

Existen dos formas de realizar el cambio de una sonda de gastrostomía, la primera mediante endoscopia, ésta modalidad cuenta con la ventaja valorar el estado del estómago y su correcta colocación. En este caso, la sonda se coloca de la misma forma en la que se ha descrito anteriormente, con la única diferencia de que el estoma en la pared abdominal está ya formado.

La segunda opción es colocarla sin control endoscópico desde la pared abdominal, siempre y cuando la sonda que vayamos a retirar y colocar sea de tipo balón (Foley) o de botón.

En el caso que se haya resuelto la causa por la que se indicó la colocación de una GEP, procederemos a la retirada definitiva mediante endoscopia o de forma externa sin control endoscópico, dependiendo siempre del tipo de sonda. El estoma suele cicatrizar y cerrarse por si sólo en un espacio breve de tiempo.

Bibliografía.

1. M. Prado. Cuidados del paciente con gastrostomía endoscópica percutánea, *Metas de enferm*, Oct 2009; 12(8): 50-53.
2. LC Skitt, JJ Hurley, JK Turner, AJ Green, N Pinch, S Dolwani, GL Swift and JT Grenn. Helping the general physician to improve outcomes alter PEG insertion: how we changed our pactice. *Clinical medicine* 2011, Vol 11, N° 2; 132-137.
3. David Westaby, Alison Young, Paul O`Toole, Geoff Smith, David S. Sanders. The provision of a percutaneously placed enteral tube feeding service. *GUT*. 2010; 59: 1592-1605.
4. Glenn M. Eisen, Todd H Baron, Jason A. Dominitz. Role of endoscopy in enteral feeding. *American Society For Gastrointestinal Endoscopy*.
5. Mark H. Delege. Endoscopic enteral access for enteral nutrition. *American society for gastrointestinal endoscopy*. Vol 15, N° 2 October 2007.