

30 Tumores del intestino delgado

Maria Pellisé, Antoni Castells
Servicio de Gastroenterología. Hospital Clínic de Barcelona

Introducción

Los tumores del intestino delgado son raros y suelen dar síntomas vagos e inespecíficos. Es por ello por lo que su diagnóstico suele realizarse en un estadio avanzado cuando las expectativas terapéuticas son más limitadas y el pronóstico más incierto. Es importante, por consiguiente, incrementar el índice de sospecha clínica para este tipo de tumores. Existen estudios que demuestran como el retardo en el diagnóstico depende fundamentalmente de una interpretación errónea de los síntomas o de las pruebas diagnósticas por parte del clínico. Estos factores son responsables de un retraso de 8-12 meses en el diagnóstico de este tipo de tumores. En contraste, el retraso diagnóstico atribuido a la falta de reconocimiento de los síntomas por parte del paciente sólo es de dos meses¹.

Los síntomas más habituales son: dolor abdominal que suele ser cólico e intermitente, pérdida de peso y anorexia. A ellos deben añadirse las manifestaciones clínicas propias de las complicaciones del tumor, incluyendo la hemorragia, la obstrucción y la perforación. En caso de sospecha se debe realizar una historia clínica y exploración física completos y una prueba de sangre oculta en heces. Los estudios de laboratorio deben incluir un hemograma, bioquímica básica y perfil hepático. No existe ningún método de diagnóstico ideal para el estudio del intestino delgado. La opciones son radiológicas (tomografía computarizada, enteroclisís, tránsito intestinal y resonancia magnética) o endoscópicas (cápsula endoscópica, enteroscopia de pulsión y enteroscopia de balón simple y de doble balón). La mejor estrategia y secuencia diagnóstica no está todavía establecida. Sin embargo, se considera que cuando existe una sospecha alta se deben realizar como mínimo dos pruebas para poder descartar la existencia de un tumor.

OBJETIVOS DE ESTE CAPÍTULO

- › Describir los diferentes tumores benignos y malignos del intestino delgado.
- › Reconocer los signos clínicos de sospecha y establecer la estrategia diagnóstica más adecuada.
- › Proporcionar los conocimientos básicos de las pautas actuales de tratamiento.

REFERENCIAS CLAVE

1. Scheppach W, Bresalier RS, Tytgat GN. Gastrointestinal and liver tumors. Springer. Berlín, 2004.
2. Rustgi AK, Crawford JM, eds. Gastrointestinal cancers. 2.ª ed. Saunders, Filadelfia, 2003.
3. Edge SB, Byrd DR, Compton CC *et al*, eds. AJCC (American Joint Committee on Cancer) Cancer staging Manual, 7.ª edición, Springer, New York, 2010:181, 285,175.

Tumores benignos

Los tumores benignos del intestino delgado representan algo menos del 5% del total de tumores del tubo digestivo. Suelen ser asintomáticos y su diagnóstico se realiza, en la mayoría de las ocasiones, de forma accidental en el curso de una laparotomía o de un estudio necrópsico. Su incidencia es similar en varones y mujeres, y pueden diagnosticarse a cualquier edad, aunque es más frecuente en edades avanzadas. Cuando ocasionan síntomas, los más frecuentes son los derivados de la obstrucción que producen al tránsito intestinal por sí mismos o al provocar una invaginación, en cuyo caso se manifiestan con dolor abdominal intermitente

Sección 4. Intestino delgado y colon

de tipo cólico y distensión abdominal. Otra forma de presentación clínica es la hemorragia digestiva aguda o, con mayor frecuencia, la anemia crónica por pérdida de sangre oculta en las heces.

A diferencia de los tumores benignos del colon, fácilmente detectables por colonoscopia, los del intestino delgado suelen ser de difícil diagnóstico y pueden pasar inadvertidos en la exploración radiológica convencional. Los tumores duodenales o del íleon terminal pueden diagnosticarse mediante técnicas endoscópicas convencionales. Para el diagnóstico de los tumores del yeyuno e íleon proximal debe recurrirse a técnicas radiológicas o endoscópicas específicas. La cápsula endoscópica, es una de las técnicas diagnósticas con mayor rendimiento para el diagnóstico de estos tumores, especialmente para aquellos casos que se presentan en forma de pérdidas ocultas de sangre^{2,3}.

Los adenomas, leiomiomas y lipomas son los tumores benignos más frecuentes del intestino delgado. De forma excepcional pueden encontrarse también hamartomas, fibromas, angiomas y tumores neurogénicos.

Los adenomas se pueden localizar en cualquier tramo del intestino delgado aunque su localización más frecuente es el duodeno o el íleon. Estos tumores representan 1/3 de todos los tumores benignos del intestino delgado. Histológicamente se

dividen en tubulares, vellosos y tubulovellosos. Los adenomas vellosos son menos frecuentes. Suelen localizarse en la segunda porción duodenal y, en general, son sesiles, de mayor tamaño y con signos de degeneración maligna en un 40-45% de los casos en el momento del diagnóstico. El tratamiento consiste en la resección local. Es importante realizar un seguimiento posterior, especialmente en el caso de los adenomas vellosos, dada su elevada capacidad de recurrencia. También resulta prudente realizar una colonoscopia para descartar la presencia concomitante de adenomas o cáncer en el colon. La poliposis adenomatosa familiar es la enfermedad que se asocia más frecuentemente con la aparición de adenomas en el intestino delgado, principalmente en el duodeno.

Los leiomiomas son los segundos tumores benignos más frecuentes del intestino delgado y pueden hallarse en cualquier localización. Inciden por igual en ambos sexos y suelen diagnosticarse en edades avanzadas por síntomas de obstrucción intestinal o hemorragia (figura 1).

Los lipomas representan el 8-20% de todos los tumores benignos del intestino delgado y se localizan predominantemente en el íleon. Su tamaño en el momento del diagnóstico suele ser grande y los síntomas son similares a los de otros tumores benignos. Cuando son asintomáticos no se deben tratar.

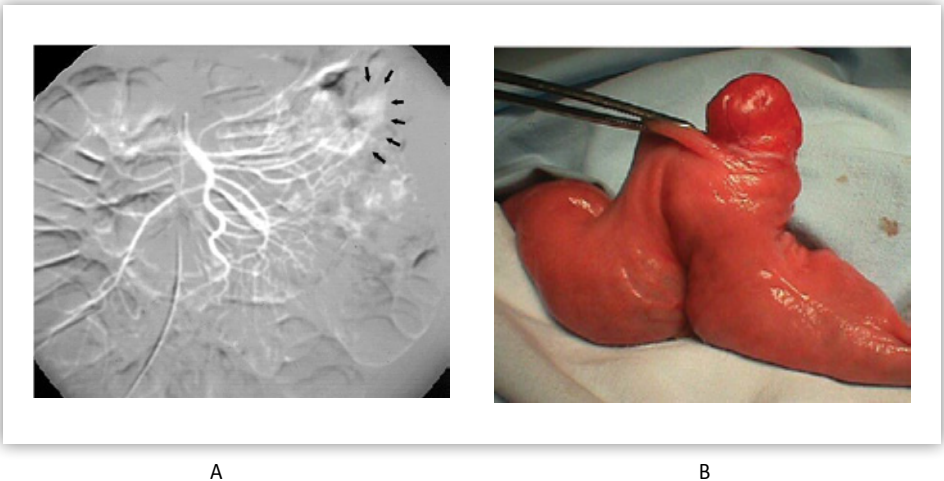


Figura 1. Hemorragia digestiva secundaria a un leiomioma del yeyuno. A) Arteriografía realizada en un paciente con una hemorragia digestiva de etiología no filiada, que pone de manifiesto la existencia de extravasación de contraste en ramas de la arteria mesentérica superior (flechas). B) La laparotomía exploradora puso de manifiesto la existencia de una tumoración de aspecto benigno en el yeyuno cuyas características histológicas se correspondían con un leiomioma.

Tumores malignos

Aproximadamente dos tercios de los tumores del intestino delgado son malignos por lo que representan el 1,1-2,4% de los tumores malignos gastrointestinales. Los tumores malignos más frecuentes del intestino delgado son el adenocarcinoma, el linfoma, el sarcoma y el tumor carcinoide. De forma excepcional pueden encontrarse tumores metastásicos, en especial secundarios a melanoma, cáncer de mama o hipernefroma (figuras 2 y 3).

Adenocarcinoma

Es el tumor maligno más común del intestino delgado y suele originarse en un adenoma. Más del 90% de ellos se localizan en el duodeno distal y en la parte proximal del yeyuno. Su frecuencia es mayor en varones y en la sexta década de la vida. La incidencia del adenocarcinoma intestinal aumenta en pacientes afectados de diversas enfermedades intestinales. Ello incluye a los síndromes de cáncer hereditario como el síndrome de Lynch que se considera responsable de un 5-10% de los adenocarcinomas de intestino delgado, la poliposis adenomatosa familiar que se suele asociar a múltiples pólipos duodenales de predominio en la zona ampular y el síndrome de Peutz-Jeghers donde la incidencia de adenocarcinoma del intestino delgado es también más elevada que en la población general. Por otro lado, este tipo de tumor incide con mayor frecuencia en áreas del intestino afectadas por un estado de inflamación crónica. Es el caso de la ileítis terminal (enfermedad de Crohn), que presenta un riesgo incrementado de desarrollo de adenocarcinoma, especialmente en los segmentos crónicamente afectados por la inflamación y en aquellos donde se ha llevado a cabo una derivación de una zona inflamatoria estenótica. Este riesgo guarda una correlación clara con la extensión y duración de la enfermedad.

Este tumor suele afectar a un segmento intestinal corto. Su crecimiento suele ser anular y con frecuencia causa estenosis y ulceración. Los síntomas más frecuentes se derivan de la presencia de obstrucción intestinal y de la hemorragia macroscópica u oculta. Los adenocarcinomas duodenales localizados en la proximidad de la ampolla de Vater pueden provocar, a su vez, ictericia obstructiva clínicamente indistinguible de la causada por otros tumores periampulares.

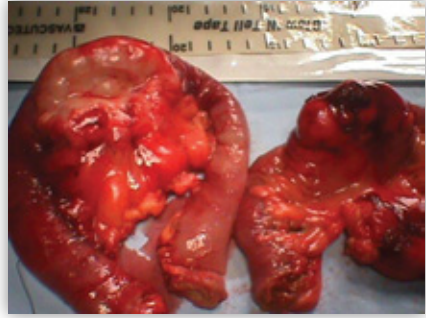

Figura 2. Pieza de resección quirúrgica de la metástasis de un melanoma en el intestino delgado.

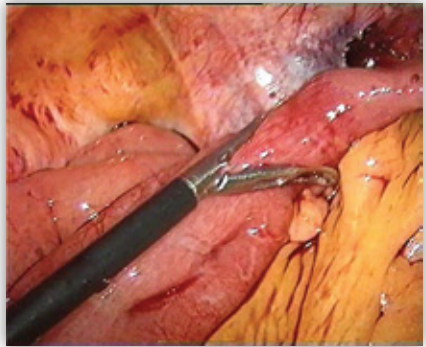


Figura 3. Laparoscopia realizada en un paciente con un cuadro de obstrucción intestinal a nivel del intestino delgado que puso de manifiesto la existencia de una tumoración estenosante a nivel del íleon que histológicamente se correspondió con una metástasis de un carcinoma de células gigantes del pulmón.

La endoscopia con biopsia suele ser diagnóstica en el adenocarcinoma duodenal (figura 4). En localizaciones más distales, la radiología convencional con bario o la enteroclisia suelen mostrar un segmento intestinal estenosado, e irregular, con pérdida completa del patrón mucoso y dilatación preestenótica. Aunque puede observarse nodulación y/o ulceración, estos signos son más frecuentes en los linfomas y leiomiomas. La tomografía computarizada (TC) del abdomen es la técnica radiológica de más utilidad para la diagnóstico de estos tumores. Su sensibilidad para el diagnóstico es del 70% al 80% y además, proporciona datos sobre la posible extensión locoregional^{4,5}. Actualmente la enterografía obtenida TC o por resonancia magnética representa un avance muy importante en el diagnóstico y aunque no disponible en todos los cen-

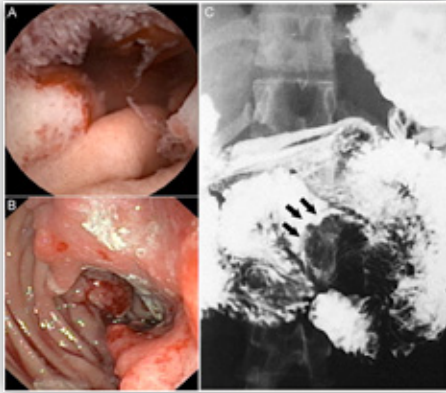


Figura 4. Adenocarcinoma del duodeno (ángulo de Treitz). A) y B) imágenes de una neoplasia de la 4.ª porción duodenal, obtenidas por cápsula endoscópica. C) Gran defecto de repleción indicativo de la presencia de una neoplasia vegetante en el duodeno distal.

tros, se anuncia como una técnica verdaderamente prometedora en la patología inflamatoria o tumoral del intestino delgado⁶⁻⁸. La cápsula endoscópica, la cual se ha erigido como técnica de elección para el estudio de los pacientes con hemorragia digestiva oculta, también ha demostrado ser de gran utilidad para la detección de estos tumores^{2,3}. Sus principales limitaciones son la incapacidad para obtener biopsias y la posibilidad de quedarse impactada en el caso de que el tumor haya causado una estenosis.

El tratamiento es quirúrgico y requiere la práctica de resecciones amplias del segmento afecto, incluyendo el mesenterio y las zonas linfáticas contiguas. El pronóstico es malo dado que alrededor del 80% de los casos tienen diseminación metastásica en el momento del diagnóstico. No en vano, la supervivencia a los 5 años de la resección quirúrgica es inferior al 20%. La utilidad de la quimioterapia o la radioterapia no está bien establecida.

Linfoma intestinal

El linfoma primario del intestino delgado tiene su origen en el tejido linfóide de la mucosa y submucosa y, en su mayoría, corresponde a un linfoma de células B grandes. Para considerarlo primario debe cumplir los siguientes requisitos: a) ausencia de ganglios palpables; b) ausencia de linfadenopatías mediastínicas en la radiografía de tórax; c) extensión de sangre periférica normal; d) afectación exclusiva de intestino y ganglios linfáticos

regionales en la laparotomía; e) hígado y bazo no afectados, a excepción del compromiso por contigüidad. Factores de riesgo para su desarrollo incluyen la infección por *Helicobacter pylori*, la enfermedad celiaca, la enfermedad inflamatoria intestinal (su incidencia es 2-3 veces superior a la observada en población general y 5 veces superior si el paciente toma fármacos inmunomoduladores) y los estados de inmunosupresión asociados a la infección por VIH o al trasplante de órganos sólidos.

El linfoma intestinal primario representa un espectro de distintas entidades que se pueden categorizar en tres grupos principales: 1) linfoma del tejido linfóide asociado a la mucosa (MALT): dentro de este grupo se encuentra la enfermedad inmunoproliferativa del intestino delgado también denominada linfoma mediterráneo (o enfermedad de cadenas pesadas α o enfermedad de Seligman); 2) linfoma de células T asociado a enteropatía por intolerancia al gluten; 3) otros tipos de linfomas (como el linfoma difuso de células B, linfoma del manto, linfoma de Burkitt o linfoma folicular).

La enfermedad inmunoproliferativa del intestino (EIPID) (también llamado linfoma mediterráneo) es una enfermedad casi exclusiva de árabes y judíos del área mediterránea. Este tipo de linfoma suele afectar a varones jóvenes con nivel socioeconómico bajo. Se asocia a una alta tasa de infestación parasitaria endémica, enteritis infecciosa infantil, así como a factores genéticos (asociación con HLA-Aw19, -B12, haplotipos -A9) e infección por *Campylobacter*. Afecta de forma difusa al intestino delgado y se caracteriza por infiltración de linfocitos y células plasmáticas de la lámina propia y a la aparición de un clon productor de una cadena pesada α (IgA).

El linfoma asociado a enteropatía es más común en áreas con alta prevalencia de celiaquía, como son el oeste de Irlanda y norte de Europa y afecta con mayor frecuencia a varones en la sexta década de la vida. Su verdadera prevalencia no es bien conocida y sin duda es inferior a la comunicada en series históricas relativas a pacientes procedentes de hospitales terciarios con especial dedicación a la enfermedad celiaca. Muchos de los casos descritos en esta época fueron descubiertos de forma concomitante a la enfermedad. Estudios más recientes realizados sobre amplias cohortes de pacientes seguidos de forma prospectiva durante años, indican que si bien la prevalencia de linfoma intestinal es hasta 40 veces superior a la observada en la po-

blación general, el número de casos en términos cuantitativos es muy bajo (1 caso por cada 5.648 pacientes y año)⁹. La localización más frecuente es el yeyuno proximal y su pronóstico es poco favorable debido a las complicaciones y a las recurrencias, con una supervivencia media de tres meses, llegando a los 5 años menos del 25% de los casos.

La clínica del linfoma intestinal depende de la localización y extensión del tumor. El cuadro clínico de los linfomas localizados no difiere del de otras neoplasias del intestino delgado. Suelen presentarse con dolor abdominal tipo cólico, náuseas, vómitos, pérdida de peso, alteración del ritmo intestinal y, a menudo, síndrome anémico. La perforación intestinal causada por la tendencia ulcerativa del crecimiento tumoral se produce en el 20-25% de los casos. Dadas las características del crecimiento de este tumor, con poca tendencia a ocluir la luz intestinal, los síntomas de obstrucción completa suelen ser más tardíos que en otras neoplasias. Sin embargo, es frecuente la hemorragia, en general de forma intermitente y poco cuantiosa, que origina anemia ferropénica por pérdidas crónicas en las heces. En los linfomas difusos que se diagnostican en los países occidentales la afección predomina por lo general en el ileon, mientras que en la EIPID la afección suele ser más intensa en el duodeno y el yeyuno. En ambos casos los síntomas más frecuentes son mal estado general, fiebre, dolor abdominal y síntomas de malabsorción, como diarrea, pérdida de peso, edemas y anemia. En el síndrome inmunoproliferativo es muy frecuente hallar una acropaquia manifiesta en la exploración física (figura 5).

A menudo resulta difícil establecer el diagnóstico de linfoma intestinal. Los recursos disponibles para el diagnóstico ante la sospecha clínica incluyen la TC del abdomen, radiología con contraste, endoscopia convencional y cápsula endoscópica. La laparotomía exploradora con resección del intestino implicado se considera indicada cuando la presentación inicial sea en forma de obstrucción, perforación o hemorragia masiva. Los hallazgos de la TC del abdomen son variables e incluyen múltiples tumores, segmentos intestinales estenosados, dilatados o ambos, y nódulos mesentéricos que pueden originar el clásico "signo en hamburguesa" cuando rodean los vasos mesentéricos¹⁰. La radiología con contraste proporciona información útil para el diagnóstico en una elevada proporción de casos (figura 6). En el linfoma localizado suele apreciarse una masa infiltrante que no reduce excesivamente la luz intestinal. El diagnóstico diferencial

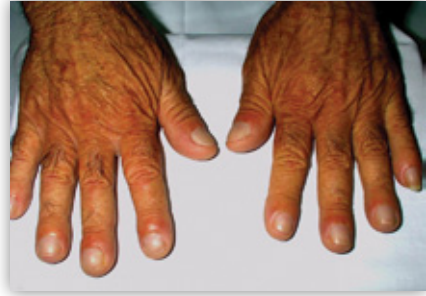

Figura 5. La acropaquia es un hallazgo característico en la enfermedad inmunoproliferativa del intestino delgado.

radiológico debe hacerse con la enteritis regional y otras neoplasias. La tuberculosis debe ser considerada en aquellos casos con afección de la región ileocecal. En el linfoma difuso la imagen radiológica puede ser similar a la del esprúe, con fragmentación y floculación de la columna de bario, o bien puede observarse engrosamiento de los pliegues intestinales junto con infiltración transmural de la pared y defectos nodulares múltiples, con un patrón radiológico similar al de otras enfermedades del intestino (linfangiectasia intestinal, hiperplasia nodular linfoide, amiloidosis, etc.). La endoscopia convencional es útil en el linfoma de localización duodenal, pero en el linfoma difuso debe recurrirse a los distintos tipos de enteroscopia para poder conseguir una biopsia intestinal.

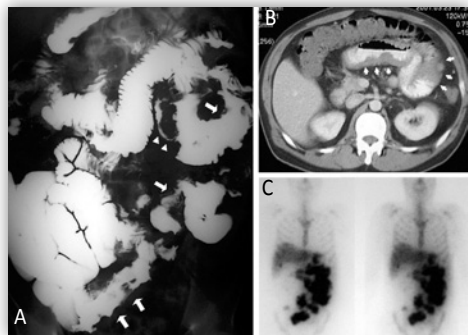


Figura 6. Linfoma del intestino delgado. A) Tránsito intestinal en el que se observan asas irregulares de intestino delgado con mucosa espiculada (flechas) y zonas de estenosis (puntas de flecha) junto con dilatación preestenótica. B) TC abdominal en el que se observa un asa de yeyuno con pared engrosada (puntas de flecha). C) Gammagrafía con galio con captación a nivel hepático y asas de intestino delgado.

Sección 4. Intestino delgado y colon

En los casos de linfoma difuso pueden ser de utilidad pruebas dirigidas a la identificación de estados de malabsorción (grasa en heces, D-xilosa) y/o sobrecrecimiento bacteriano. En este tipo de linfomas se detecta habitualmente un notable incremento de la actividad de la fosfatasa alcalina en suero. Aproximadamente en el 40% de los pacientes con EIPID se detectan cadenas pesadas de inmunoglobulinas en sangre, orina y jugo duodenal, así como una banda anómala entre las α 2-globulinas y las β -globulinas.

Antes de decidir el tratamiento es necesario determinar el estadio de la enfermedad con el fin de establecer el pronóstico y la utilidad de la cirugía. Ello incluye la necesidad de obtener tejido de la pared del intestino delgado por medio de laparotomía o laparoscopia, así como biopsia hepática y estudio de la médula ósea.

Existe controversia respecto a las indicaciones del tratamiento quirúrgico en el linfoma intestinal localizado. Deben intervenir los linfomas que provocan obstrucción, perforación o hemorragia. En los linfomas no complicados, con tumores de pequeño tamaño, histología de bajo grado y ausencia de diseminación, puede ensayarse quimiorradioterapia. En los tumores de mayor tamaño y extensión suele ser precisa la cirugía. Como tratamiento complementario a la cirugía puede indicarse la poliquimioterapia tipo CHOP.

En el linfoma difuso con malabsorción, pueden adoptarse medidas dirigidas a paliar la desnutrición incluyendo la administración de triglicéridos de cadena media, suplementos de hierro y vitaminas. En la enfermedad inmunoproliferativa en sus estadios iniciales, se han descrito buenas respuestas al tratamiento con tetraciclinas, a la dosis de 2 g/día, administradas durante periodos prolongados. Este hecho refleja, probablemente, la mejoría del síndrome de sobrecrecimiento bacteriano frecuentemente asociado.

Sarcoma

Los sarcomas son tumores malignos de origen diverso (tumor del estroma, leiomiomasarcoma, fibrosarcoma, liposarcoma, angiosarcoma y neurofibrosarcoma). El más frecuente es el tumor del estroma gastrointestinal (GIST), que representa el 83-86% de los casos¹⁰. El 80% de los GIST presentan mutaciones activadoras en el protooncogen KIT. Esto conlleva una sobreexpresión de c-kit, un receptor tirosina quinasa que se puede detectar mediante

immunohistoquímica. Estos tumores presentan un apariencia morfológica muy similar al leiomiomasarcoma por lo que antes de la identificación de los GIST por sus características moleculares, fueron muy a menudo confundidos.

Los GIST se localizan mayormente en la pared del yeyuno y del íleon y suelen presentarse en forma de dolor, pérdida de peso, hemorragia, perforación o masa palpable. Teniendo en cuenta que su crecimiento suele ser extraluminal, no suelen presentarse en forma de obstrucción. Se presentan con igual frecuencia en ambos sexos y suelen diagnosticarse entre la quinta y séptima décadas de la vida. Por lo general, los GIST son tumores de gran tamaño, con tendencia a la ulceración central.

En la radiografía con bario suele observarse una masa de notable tamaño que desplaza las asas intestinales próximas y que presenta a menudo un cráter ulceroso en su parte central. Debido a su localización yeyunal o ileal, el diagnóstico histológico debe obtenerse mediante laparotomía o laparoscopia.

El tratamiento de elección es la resección quirúrgica en bloque. Hasta 2001, la cirugía era la única opción terapéutica por lo que en aquellos pacientes con enfermedad no resecable (el 50% de los casos) el pronóstico era muy desalentador, rondando los 10-23 meses de supervivencia media. Actualmente existen unos fármacos específicos que son inhibidores de la tirosina quinasa (imatinib), que han logrado resultados espectaculares en el control de la enfermedad metastásica y el rescate de tumores no resecables.

Tumor carcinoides

Los tumores carcinoides intestinales se desarrollan a partir de las células enterocromafines de las criptas de Lieberkühn. Son neoplasias de bajo grado de malignidad que, junto con los adenocarcinomas, constituyen los tumores malignos más frecuentes del intestino delgado. De hecho, en los últimos años se ha evidenciado un incremento notable en la prevalencia de estos tumores de forma que en algunos casos llega a superar a la de los adenocarcinomas¹¹.

Su localización más frecuente es en los 60 cm distales del íleon, el apéndice y el recto, aunque también pueden localizarse en el esófago, estómago, colon, páncreas u órganos extradigestivos como pulmón y ovario. Se caracterizan por su pequeño

tamaño, su localización preferente en la submucosa y por su potencial multifocalidad (en 30% de los casos). Tienden a infiltrar la pared intestinal llegando a afectar la serosa y provocar una marcada reacción desmoplástica. Pueden adoptar una forma polipoide, y microscópicamente se caracterizan por la proliferación de células pequeñas y uniformes con núcleos redondos hiper cromáticos y citoplasma granular que se tiñe con anticuerpos dirigidos contra componentes de los gránulos de neurosecreción como la cromogranina. Los localizados en apéndice y recto raramente metastatizan, mientras que los localizados en intestino delgado pueden hacerlo, fundamentalmente en función de su tamaño.

Dado su pequeño tamaño, los tumores carcinoides suelen ser asintomáticos. Por ello, su diagnóstico a menudo es casual (localización apendicular). En otras ocasiones el diagnóstico se realiza a partir del estudio de un dolor abdominal recurrente de origen incierto y de larga evolución. En un 25% de los casos puede presentarse en forma de obstrucción intermitente. Este cuadro puede ser secundario al crecimiento intramural del tumor, pero a menudo, es debido a la distorsión y torsión del mesenterio provocado por la invasión tumoral y respuesta desmoplástica. El síndrome carcinóide tiene lugar como consecuencia de la liberación de sustancias vasoactivas tales como serotonina, bradicinina, histamina, catecolaminas y prostaglandinas a la circulación sistémica. Ello puede ser debido a la diseminación metastásica del tumor al hígado, la presencia de enfermedad retroperitoneal extensa o la presencia de un tumor primario extraintestinal. Este síndrome se presenta de manera episódica en forma de palpitaciones, sudoración, enrojecimiento facial (*flushing*), diarrea acuosa y dolor abdominal. En casos graves se acompaña de hipotensión y diarrea explosiva. También puede aparecer broncospasmo con crisis asmáticas, disnea y soplos cardiacos por afección de las válvulas cardiacas afectadas por fibrosis subendocárdica. Las manifestaciones del síndrome carcinóide pueden desencadenarse por el ejercicio físico, el estrés o la ingesta de alcohol o ciertos alimentos como quesos fermentados. A su vez, la anestesia, cirugía o quimioterapia pueden desencadenar las denominadas crisis carcinoides que son habitualmente refractarias al tratamiento con expansores y drogas vasoopresoras.

El diagnóstico de la tumoración primitiva suele ser difícil y sólo en casos avanzados es posible detectar lesiones polipoideas o rigidez e irregularidades de algún segmento intestinal en la radiología con bario.

La endoscopia sólo es útil en los casos localizados en el estómago y el duodeno en los de localización alta, y en el recto y el colon en los de localización baja. A menudo, sólo la laparotomía permite detectar la tumoración primitiva (figura 7), aunque ésta puede ser localizada preoperatoriamente en algunos casos mediante gammagrafía con anticuerpos dirigidos contra los receptores de somatostatina (figura 8). Actualmente la cápsula endoscópica ha demostrado ser una técnica de gran utilidad para la detección de estos tumores¹². Los análisis de laboratorio pueden revelar alteración del perfil hepático como consecuencia de la infiltración metastásica del hígado. En este caso la TC del abdomen y la arteriografía pueden ser de utilidad, ya que las metástasis hepáticas de este tumor son muy vascularizadas. La TC del abdomen también puede contribuir al diagnóstico en pacientes con masas retroperitoneales.

El tratamiento del tumor carcinóide no metastásico es siempre quirúrgico. En la localización de intes-

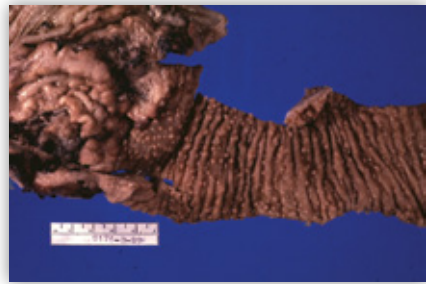

Figura 7. Pieza de resección de un carcinóide en la válvula ileocecal.

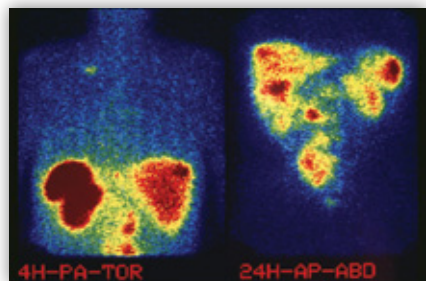


Figura 8. Gammagrafía con octreótido en un paciente con un tumor carcinóide con metástasis pulmonares y hepáticas. En la proyección posteroanterior (PA) se observa captación a nivel pulmonar y hepática, mientras que en la proyección anteroposterior (AP) se aprecia captación en pulmón, hígado, intestino delgado y riñón izquierdo (paciente monorreno).

tino delgado, donde el diagnóstico suele realizarse en tumores de un cierto tamaño, está indicada una intervención oncológica reglada con extirpación de la cadena ganglionar regional. Lamentablemente en el 45% de los casos existe diseminación metastásica en el momento del diagnóstico, en cuyo caso el beneficio de la cirugía sólo está bien establecido en pacientes con metástasis hepáticas únicas o limitadas. En estos casos es imprescindible administrar octreótido, un análogo de la somatostatina, antes de la cirugía, para evitar la aparición de crisis carcinoides. La embolización de la arteria hepática también es una alternativa válida en los pacientes con metástasis hepáticas no reseables, en especial si son sintomáticas.

La utilidad de la quimioterapia no está bien establecida, aunque puede obtenerse una tasa de respuesta del 15-30% y contribuir al control de los síntomas del síndrome carcinoide. Los fármacos más utilizados son 5-fluoruracilo, adriamicina y ciclofosfamida, utilizados en diferentes combinaciones y en general asociados a estreptozotocina. El octreótido tiene también un cierto efecto antimotilicótico. En la mayoría de los pacientes con síndrome carcinoide, la administración de octreótido a dosis de 150 µg/8 horas por vía subcutánea permite paliar los síntomas derivados del exceso de sustancias vasoactivas.

La supervivencia global del tumor carcinoide a los cinco años es del 50%, aproximadamente. Sin embargo, el pronóstico depende de la localización del tumor, siendo la supervivencia superior en los tumores localizados en el apéndice (85%) o en el recto (72%).

Bibliografía

1. Maglinte DD, O'Connor K, Bessette J, Chernish SM, Kelvin FM. The role of the physician in the late diagnosis of primary malignant tumors of the small intestine. *Am J Gastroenterol* 1991; 86:304-8.

2. Cobrin GM, Pittman RH, Lewis BS. Increased diagnostic yield of small bowel tumors with capsule endoscopy. *Cancer* 2006; 107:22-7.
3. Lewis BS, Eisen GM, Friedman S. A pooled analysis to evaluate results of capsule endoscopy trials. *Endoscopy* 2005;37:960-5.
4. Laurent F, Raynaud M, Biset JM, Boisserie-Lacroix M, Grelet P, Drouillard J. Diagnosis and categorization of small bowel neoplasm: role of computed tomography. *Gastrointest Radiol* 1991;16:115-9.
5. Horton KM, Fishman EK. Multidetector-row computed tomography imaging of small bowel neoplasms: current concept in diagnosis. *J Comput Assist Tomogr* 2004;28:106-16.
6. Paulsen SR, Huprich JE, Fletcher JG, Booya F, Young BM, Fidler JL *et al.* CT enterography as a diagnostic tool in evaluating small bowel disorders: review of clinical experience over 700 cases. *Radiographics* 2006;26:641-62.
7. Masselli G, Poletti E, Casciani E, Bertini L, Vecchioli A, Gualdi G. Small-bowel neoplasms: prospective evaluation of MR enteroclysis. *Radiology* 2009;251:743-50.
8. Van Weyenberg SJ, Meijerink MR, Jacobs MA, Van der Peet DL, Van Kuijk C, Mulder CJ *et al.* MR enteroclysis in the diagnosis of small bowel neoplasms. *Radiology* 2010;254:765-73.
9. Card TR, West J, Holmes GKT. Risk of malignancy in diagnosed coeliac disease: a 24-year prospective, population-based, cohort study. *Aliment Pharmacol Ther* 2004;20:769-75.
10. Ghai S, Pattison J, Ghai S, O'Malley ME, Khalili K, Stephens M. Primary gastrointestinal lymphoma: spectrum of imaging findings with pathologic correlation. *Radiographics* 2007;27:1371-88.
11. Bilimoria KY, Bentrem DJ, Wayne JD, Ko CY, Bennett CL, Talamonti MS. Small bowel cancer in the United States: changes in epidemiology, treatment and survival over the last 20 years. *Ann Surg* 2009;249:63-71.
12. Forner A, Mata A, Puig M, Varela M, Rodríguez F, Feu F *et al.* Ileal carcinoid tumor as a cause of massive lower gastrointestinal bleeding. The role of capsule endoscopy as a diagnostic procedure. *Gastrointest Endosc* 2004;60:483-5.